

# PROCEDIMENTOS ESTÉTICOS PRÉ E PÓS-OPERATÓRIO

ORGANIZADORA:

Prof<sup>ª</sup>. Liliani Carolini Thiesen

AUTORAS:

Prof<sup>ª</sup>. Greica Priscila Zanatta Furtado

Prof<sup>ª</sup>. Luiza Hochheim

Prof<sup>ª</sup>. Sabrina de Souza

Prof<sup>ª</sup>. Mayara Giero



2018



Copyright © UNIASSELVI 2018

*Elaboração:*

*ORGANIZADORA:*

*Prof<sup>ª</sup>. Liliani Carolini Thiesen*

*AUTORAS:*

*Prof<sup>ª</sup>. Greica Priscila Zanatta Furtado*

*Prof<sup>ª</sup>. Luiza Hochheim*

*Prof<sup>ª</sup>. Sabrina de Souza*

*Prof<sup>ª</sup>. Mayara Giero*

*Revisão, Diagramação e Produção:*

*Centro Universitário Leonardo da Vinci – UNIASSELVI*

Ficha catalográfica elaborada na fonte pela Biblioteca Dante Alighieri

UNIASSELVI – Indaial.

T439p

Thiesen, Liliani Carolini

Procedimentos estéticos pré e pós-operatório. / Liliani Carolini Thiesen (Org.); Greica Priscila Zanatta Furtado; Luiza Hochheim; Sabrina de Souza; Mayara Giero– Indaial: UNIASSELVI, 2018.

149 p.; il.

ISBN 978-85-515-0203-7

1. Cirurgia plástica – Brasil. 2. Cuidados pré-operatórios - Brasil. 3. Cuidados pós-operatórios. I.Furtado, Greica Priscila Zanatta. II.Hochheim, Luiza. III.Souza, Sabrina de. VI. Centro Universitário Leonardo Da Vinci.

CDD 617.95

# APRESENTAÇÃO

---

Caro acadêmico, seja muito bem-vindo à nossa disciplina! Este livro irá auxiliar em seus estudos e a compreender melhor sobre Procedimentos Estéticos Pré e Pós-Operatórios. O conteúdo deste livro, bem como as orientações, contribuirá positivamente em relação ao direcionamento do processo de ensino e aprendizagem.

A elaboração deste Livro de Estudos tem como finalidade direcionar você a ordenar os conteúdos e aspectos práticos e teóricos que auxiliarão no desenvolvimento global do seu estudo, agregando conhecimento e possibilitando, ao final do curso, sua inserção no mercado de trabalho, através do seu mérito e dedicação.


Na Unidade 1, você compreenderá os aspectos relacionados aos tratamentos pré-operatórios, tais como dietas, exercícios físicos e medicação; sobre o sistema linfático, a sua fisiologia, suas funções, conceitos, aplicação de recursos estéticos. E, por fim, aprenderá sobre a cicatrização e as fases da cicatrização.

Na Unidade 2, você estudará sobre noções de cirurgias plásticas faciais e corporais e as sequelas e intercorrências pós-cirúrgicas.

Na Unidade 3, você compreenderá os tratamentos estéticos no pós-operatório e os equipamentos utilizados nos tratamentos manuais e eletroterápicos.

Nesse contexto, delineamos os assuntos importantes a serem conhecidos e, dessa forma, convidamos você a se inteirar e assimilar esse conhecimento.

Desejamos a você uma ótima leitura!  
Bons estudos!



Você já me conhece das outras disciplinas? Não? É calouro? Enfim, tanto para você que está chegando agora à UNIASSELVI quanto para você que já é veterano, há novidades em nosso material.

Na Educação a Distância, o livro impresso, entregue a todos os acadêmicos desde 2005, é o material base da disciplina. A partir de 2017, nossos livros estão de visual novo, com um formato mais prático, que cabe na bolsa e facilita a leitura.

O conteúdo continua na íntegra, mas a estrutura interna foi aperfeiçoada com nova diagramação no texto, aproveitando ao máximo o espaço da página, o que também contribui para diminuir a extração de árvores para produção de folhas de papel, por exemplo.

Assim, a UNIASSELVI, preocupando-se com o impacto de nossas ações sobre o ambiente, apresenta também este livro no formato digital. Assim, você, acadêmico, tem a possibilidade de estudá-lo com versatilidade nas telas do celular, *tablet* ou computador.

Eu mesmo, UNI, ganhei um novo layout, você me verá frequentemente e surgirei para apresentar dicas de vídeos e outras fontes de conhecimento que complementam o assunto em questão.

Todos esses ajustes foram pensados a partir de relatos que recebemos nas pesquisas institucionais sobre os materiais impressos, para que você, nossa maior prioridade, possa continuar seus estudos com um material de qualidade.

Aproveite o momento para convidá-lo para um bate-papo sobre o Exame Nacional de Desempenho de Estudantes – ENADE.

Bons estudos!



# BATE SOBRE O PAPO ENADE!



Olá, acadêmico!

Você já ouviu falar sobre o **ENADE**?

Se ainda não ouviu falar nada sobre o ENADE, agora você receberá algumas informações sobre o tema.

Ouviu falar? Ótimo, este informativo reforçará o que você já sabe e poderá lhe trazer novidades. ✓✓



Vamos lá!

Qual é o significado da expressão ENADE?

**EXAME NACIONAL DE DESEMPENHO DOS ESTUDANTES**

Em algum momento de sua vida acadêmica você precisará fazer a prova ENADE. ✓✓



Que prova é essa?

É **obrigatória**, organizada pelo INEP – Instituto Nacional de Estudos e Pesquisas Educacionais Anísio Teixeira.

Quem determina que esta prova é obrigatória... O **MEC – Ministério da Educação**.

O objetivo do MEC com esta prova é o de avaliar seu desempenho acadêmico assim como a qualidade do seu curso. ✓✓



**Fique atento!** Quem não participa da prova fica impedido de se formar e não pode retirar o diploma de conclusão do curso até regularizar sua situação junto ao MEC.

Não se preocupe porque a partir de hoje nós estaremos auxiliando você nesta caminhada.

Você receberá outros informativos como este, complementando as orientações e esclarecendo suas dúvidas. ✓✓



Você tem uma trilha de aprendizagem do ENADE, receberá e-mails, SMS, seu tutor e os profissionais do polo também estarão orientados.

Participará de webconferências entre outras tantas atividades para que esteja preparado para #mandar bem na prova ENADE.

Nós aqui no NEAD e também a equipe no polo estamos com você para vencermos este desafio.

Conte sempre com a gente, para juntos mandarmos bem no ENADE! ✓✓





# SUMÁRIO

<b>UNIDADE 1 – TRATAMENTOS UTILIZADOS NO PRÉ-OPERATÓRIO.....</b>	<b>1</b>
<b>TÓPICO 1 – SISTEMA LINFÁTICO.....</b>	<b>3</b>
<b>1 INTRODUÇÃO.....</b>	<b>3</b>
<b>2 INTRODUÇÃO DO SISTEMA LINFÁTICO.....</b>	<b>3</b>
2.1 ESTRUTURA DO SISTEMA LINFÁTICO.....	5
2.1.1 Capilares linfáticos .....	5
2.1.2 Pré-coletores .....	6
2.1.3 Coletores linfáticos .....	7
2.1.4 Troncos linfáticos .....	8
2.1.5 Gânglios linfáticos .....	9
2.1.6 Linfa.....	9
<b>3 DISFUNÇÕES DO SISTEMA LINFÁTICO .....</b>	<b>10</b>
3.1 EDEMA.....	11
3.2 LINFEDEMA .....	12
<b>4 PRINCIPAIS TÉCNICAS DE DRENAGEM LINFÁTICA.....</b>	<b>13</b>
4.1 MECÂNICA.....	13
4.2 MÉTODO LEDUC .....	14
4.3 MÉTODO VODDER.....	15
4.4 DRENOMODELADORA.....	17
<b>LEITURA COMPLEMENTAR.....</b>	<b>17</b>
<b>RESUMO DO TÓPICO 1.....</b>	<b>23</b>
<b>AUTOATIVIDADE .....</b>	<b>24</b>
<b>TÓPICO 2 – CICATRIZAÇÃO.....</b>	<b>27</b>
<b>1 INTRODUÇÃO.....</b>	<b>27</b>
<b>2 INFLAMAÇÃO.....</b>	<b>27</b>
2.1 FASES DA CICATRIZAÇÃO .....	28
2.2 FASE INFLAMATÓRIA .....	28
2.3 FASE PROLIFERATIVA .....	29
2.3.1 Fase proliferativa fibroplasia.....	30
2.3.2 Fase proliferativa angiogênese.....	31
2.3.3 Fase proliferativa – contração da ferida .....	31
2.3.4 Fase de remodelamento .....	32
2.3.4.1 Complicações.....	32
<b>LEITURA COMPLEMENTAR.....</b>	<b>33</b>
<b>RESUMO DO TÓPICO 2.....</b>	<b>35</b>
<b>AUTOATIVIDADE .....</b>	<b>36</b>
<b>TÓPICO 3 – TRATAMENTOS PRÉ-OPERATÓRIOS .....</b>	<b>37</b>
<b>1 INTRODUÇÃO.....</b>	<b>37</b>
<b>2 ALIMENTAÇÃO.....</b>	<b>38</b>
2.1 O QUE É PERMITIDO NA ALIMENTAÇÃO PRÉ E PÓS-OPERATÓRIA .....	38
<b>3 TÉCNICAS E PROCEDIMENTOS PRÉ-OPERATÓRIOS.....</b>	<b>39</b>

4 MEDICAÇÃO .....	41
RESUMO DO TÓPICO 3.....	43
AUTOATIVIDADE .....	44
UNIDADE 2 – NOÇÕES DE CIRURGIAS PLÁSTICAS .....	45
TÓPICO 1 – NOÇÕES DE CIRURGIAS PLÁSTICAS FACIAIS .....	47
1 INTRODUÇÃO .....	47
2 RINOPLASTIA.....	48
3 OTOPLASTIA .....	49
4 RITIDOPLASTIA .....	50
5 MINILIFTING .....	52
6 LIFTING FRONTAL .....	52
7 BLEFAROPLASTIA.....	53
8 MENTOPLASTIA .....	55
RESUMO DO TÓPICO 1.....	57
AUTOATIVIDADE .....	58
TÓPICO 2 – NOÇÕES DE CIRURGIAS PLÁSTICAS CORPORAIS	
1 INTRODUÇÃO .....	59
2 LIPOASPIRAÇÃO .....	60
3 LIPOESCULTURA.....	61
4 MAMOPLASTIA DE AUMENTO.....	61
5 MAMOPLASTIA REDUTORA.....	62
6 ABDOMINOPLASTIA .....	63
7 DERMOLIPECTOMIA DO BRAÇO.....	64
8 DERMOLIPECTOMIA DE COXA .....	65
9 PRÓTESE DE GLÚTEO .....	66
10 PRÓTESE DE PANTURRILHA.....	68
11 GINECOMASTIA.....	68
12 PRÓTESE PEITORAL .....	69
13 LIPOABDOMINOPLASTIA .....	70
LEITURA COMPLEMENTAR.....	72
RESUMO DO TÓPICO 2.....	76
AUTOATIVIDADE .....	77
TÓPICO 3 – SEQUELAS E INTERCORRÊNCIAS PÓS-CIRÚRGICAS.....	79
1 INTRODUÇÃO .....	79
2 FIBROSE.....	80
3 ADERÊNCIAS .....	81
4 EQUIMOSSES E HEMATOMAS.....	82
5 EDEMA .....	82
5.1 SEROMA .....	83
5.2 NECROSE TECIDUAL.....	83
5.3 HIPOESTESIA .....	83
6 CICATRIZES.....	84
RESUMO DO TÓPICO 3.....	86
AUTOATIVIDADE .....	87



<b>UNIDADE 3 – TRATAMENTOS ESTÉTICOS PÓS-OPERATÓRIO .....</b>	<b>89</b>
<b>TÓPICO 1 – TRATAMENTOS ESTÉTICOS PÓS-OPERATÓRIOS – CUIDADOS.....</b>	<b>91</b>
1 INTRODUÇÃO.....	91
2 RINOPLASTIA.....	91
3 RITIDOPLASTIA .....	93
4 BLEFAROPLASTIA .....	96
5 OTOPLASTIA .....	98
6 MAMOPLASTIA DE AUMENTO.....	99
7 ABDOMINOPLASTIA .....	102
8 LIPOASPIRAÇÃO.....	104
9 CONTORNOS CORPORAIS .....	105
RESUMO DO TÓPICO 1.....	109
AUTOATIVIDADE .....	110
<b>TÓPICO 2 – TRATAMENTOS ESTÉTICOS PÓS-OPERATÓRIOS – MANUAIS .....</b>	<b>111</b>
1 INTRODUÇÃO.....	111
2 TRATAMENTOS ESTÉTICOS MANUAIS NO PÓS-OPERATÓRIOS .....	111
2.1 MASSOTERAPIA.....	112
2.2 DRENAGEM LINFÁTICA MANUAL .....	112
LEITURA COMPLEMENTAR.....	113
RESUMO DO TÓPICO 2.....	118
AUTOATIVIDADE .....	119
<b>TÓPICO 3 – TRATAMENTOS ESTÉTICOS PÓS-OPERATÓRIOS – ELETROTÉRAPIAS 121</b>	<b>121</b>
1 INTRODUÇÃO.....	121
2 TERMOTERAPIA E CRIOTERAPIA.....	122
3 LASER DE BAIXA INTENSIDADE.....	122
4 RADIOFREQUÊNCIA .....	124
5 ULTRASSOM .....	125
6 MICROCORRENTES.....	127
7 CORRENTE GALVÂNICA .....	129
8 VACUOTERAPIA .....	129
9 PRESSOTERAPIA .....	130
LEITURA COMPLEMENTAR.....	130
RESUMO DO TÓPICO 3.....	134
AUTOATIVIDADE .....	135
<b>REFERÊNCIAS .....</b>	<b>137</b>



## TRATAMENTOS UTILIZADOS NO PRÉ-OPERATÓRIO

### OBJETIVOS DE APRENDIZAGEM

**A partir do estudo desta unidade, você deverá ser capaz de:**

- compreender sobre tratamentos pré-operatórios;
- estudar sobre sistema linfático;
- conhecer as principais técnicas de drenagem linfática;
- conhecer sobre as fases da cicatrização;
- associar o uso da drenagem linfática manual e da eletroterapia estética com as fases de cicatrização.

### PLANO DE ESTUDOS

Esta unidade está dividida em três tópicos. No decorrer da unidade, você encontrará autoatividades com o objetivo de reforçar o conteúdo apresentado.

TÓPICO 1 – SISTEMA LINFÁTICO

TÓPICO 2 – CICATRIZAÇÃO

TÓPICO 3 – TRATAMENTOS PRÉ-OPERATÓRIOS



## SISTEMA LINFÁTICO

## 1 INTRODUÇÃO

Acadêmico, quando falamos em drenagem linfática, é imprescindível sabermos as funções, as estruturas, os conceitos, a fisiologia do sistema linfático, que são elementos fundamentais para a compreensão e a aplicabilidade dos recursos estéticos, por isso é necessário aprofundar os estudos para que possa entendê-los e assim colocar em prática nos seus protocolos de atendimento.

Abordaremos, nesta unidade, as técnicas de drenagem linfática, tanto os métodos manuais mais utilizados (Leduc e Vodder) como o método de drenagem mecânica. No decorrer da unidade, aprenderemos as principais manobras para execução da prática. Essas técnicas são complexas, por isso fique atento e preste muita atenção!

É a partir desta unidade que você diferenciará um edema de um linfedema, então, acadêmico, vamos dar início aos estudos?

## 2 INTRODUÇÃO DO SISTEMA LINFÁTICO

Segundo Guyton e Hall (2006), o sistema linfático possui uma via em que os líquidos dos espaços intersticiais fluem para o sangue, independentemente de o sangue transportar os materiais para as células, pois quem fará essa transmissão entre o sangue e o tecido é o sistema linfático. Por isso, Guirro e Guirro (2004) afirmam que o sistema linfático está associado ao sistema sanguíneo, tanto anatomicamente quanto funcionalmente.

Andreoli e Pazinatto (2009, p. 191) afirmam que o sistema linfático é constantemente paralelo à forma anatômica do sistema venoso, todavia, com uma diferença: “o sistema linfático caracteriza-se por ser um sistema canicular aberto ao interstício para fazer sua drenagem”, ou seja, através disso ocorre o transporte de proteínas para o sistema venoso. Na visão de Tortora (2006), a maior parte dos componentes presentes no plasma sanguíneo é filtrada por meio de paredes dos vasos capilares sanguíneos para formar o líquido intersticial, ou seja, o fluido que circula as células dos tecidos corporais. Após suceder para os vasos sanguíneos, passa a ser chamado de linfa, sendo que o que difere o líquido intersticial e a linfa do plasma sanguíneo é a quantidade de proteínas.

Ainda para Guyton e Hall (2006), os vasos linfáticos são capazes de conduzir, para fora dos espaços teciduais, grandes moléculas e/ou proteínas, o que o sistema sanguíneo não conseguiria. Todavia, esse transporte de proteínas é fundamental para nos manter vivos.

Tortora (2006) compreende que o sistema corporal encarregado pela resistência específica é o sistema linfático, o qual é formado pela linfa, vasos linfáticos, tecidos linfáticos e também a medula óssea vermelha. Tortora (2006) ainda diz que o tecido linfático é uma forma caracterizada do tecido conjuntivo reticular que apresenta uma numerosa quantidade de linfócitos.

Para Goss (1988, p. 598), “o sistema linfático é uma grande rede de capilares, que coletam a linfa nos variados órgãos e tecidos do organismo e a encaminham dos capilares linfáticos para a circulação sanguínea”. No entanto, segundo Tortora (2006), o sistema linfático possui três funções primordiais ao organismo humano:

- Drenagem de excesso de líquido intersticial: os vasos linfáticos drenam o excesso de líquido intersticial proveniente dos espaços tissulares e o retornam ao sangue. Essa atividade ajuda a manter o balanço dos fluidos no corpo.
- Transporte de lipídios alimentares: os vasos linfáticos transportam os lipídios e as vitaminas lipossolúveis (A, D, E, K), absorvidas pelo trato gastrointestinal, ao sangue.
- Realização das respostas imunes: o tecido linfático inicia as respostas altamente específicas dirigidas contra micróbios específicos ou células anormais.

Fritz (2002, p. 114) cita que o sistema linfático é responsável pelas seguintes funções:

Retorna substâncias vitais, como proteína do plasma, à corrente sanguínea a partir de tecidos do corpo, ajuda a manutenção do equilíbrio de fluido drenando-o dos tecidos do corpo, auxilia a defesa do corpo contra substâncias que produzem doença, ajuda na absorção de gorduras do sistema digestório.

Guirro e Guirro (2004) concordam que algumas funções do sistema linfático são: o retorno do líquido intersticial para a corrente sanguínea, a destruição de microrganismos e partículas estranhas da linfa, e respostas imunes específicas, como a produção de anticorpos.



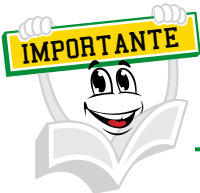Aproximadamente um sexto do nosso corpo é composto de espaços entre as células, que são, em conjunto, denominados interstício (GUYTON; HALL, 2006).

## 2.1 ESTRUTURA DO SISTEMA LINFÁTICO

O sistema linfático consiste em um sistema vascular composto por um conjunto de capilares linfáticos, vasos coletores e troncos linfáticos, linfonodos e órgãos linfoides (GUIRRO; GUIRRO, 2004).

No ponto de vista de Andreoli e Pazinato (2009), o sistema linfático é constituído pelos capilares, pré-coletores, ductos torácicos, linfonodos, linfa e válvulas linfáticas.

Borges (2010, p. 374) reforça que “os vasos linfáticos podem ser classificados em ordem crescente de tamanho e complexidade, em capilares linfáticos, pré-coletores, vasos coletores e troncos linfáticos”.



Você sabia que o sistema circulatório se divide em sistema linfático e sistema sanguíneo? Entretanto, o sistema linfático vascular se subdivide em capilares linfáticos, pré-coletores, coletores e troncos linfáticos.

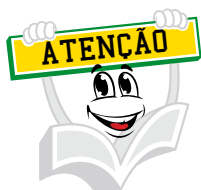### 2.1.1 Capilares linfáticos

Os capilares linfáticos representam a primeira estrutura do sistema linfático, os quais se originam no espaço intersticial e se caracterizam por ser uma rede capilar muito fina (ANDREOLI; PAZINATTO, 2009). No entanto, os capilares apresentam paredes celulares permeáveis, o que facilita a absorção no sistema venoso das macromoléculas, sendo esta a função primordial dos capilares linfáticos (BORGES, 2010).

Leduc e Leduc (2007) afirmam que a cadeia de reabsorção é formada pelos capilares linfáticos, os quais não apresentam válvulas; em contrapartida, possuem filamentos que os tornam solidários aos movimentos tissulares. Neste caso, a progressão da linfa nos capilares linfáticos ocorre por pressões exercidas pela contração dos músculos e pela pulsação arterial.

Ainda na concepção de Borges (2010), os capilares linfáticos são os vasos iniciais do sistema linfático. Eles possuem filamentos de ancoragem que estão fixados às fibras colágenas e elásticas do tecido conjuntivo do interstício. Gusmão (2010) complementa que os capilares possuem células sobrepostas e filamentos de ancoragem, esses filamentos são formados por fibras reticulares que se prendem aos tecidos vizinhos. Acrescenta, também, que os capilares linfáticos são responsáveis pela captação dos líquidos intersticiais e direcionam esses líquidos para um vaso linfático maior, no caso, os pré-coletores.

Conforme Guirro e Guirro (2004, p. 25), “os capilares linfáticos são fechados, e suas extremidades levemente dilatadas em forma de pequenos bulbos, sendo encontrados nas áreas onde também se localizam os capilares sanguíneos”. Por conseguinte, os capilares iniciais desembocam nos pré-coletores, que são considerados os menores vasos linfáticos condutores, os quais veremos a seguir.



Muito cuidado durante a prática de drenagem linfática, pois os capilares linfáticos possuem uma estrutura extremamente frágil, podendo até mesmo danificá-los, dependendo da pressão exercida.

## 2.1.2 Pré-coletores

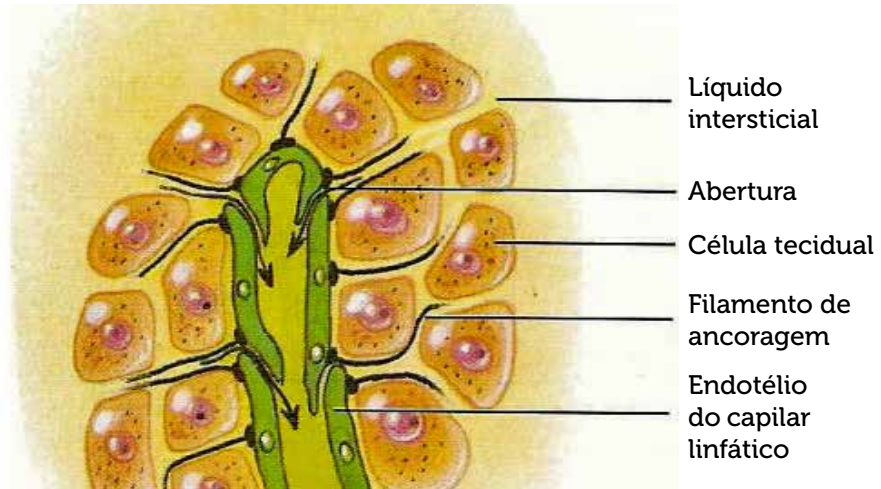
É nos pré-coletores que ocorre o início da movimentação da linfa no sistema linfático. Entretanto, os pré-coletores se manifestam de forma sinuosa e apresentam uma grande quantidade de válvulas, sendo que o espaço compreendido entre uma válvula e outra se denomina linfangion (LEDUC; LEDUC, 2007). Para Andreoli e Pazinato (2009), os linfangions são unidades contráteis funcionais que apresentam atividade rítmica e autônoma, e é em razão dessas válvulas que o fluxo da linfa se mantém unidirecional.

De acordo com Gusmão (2010), os linfangions dão origem ao que chamamos de microválvulas e, quando tracionados, permitem a abertura ou o fechamento para a entrada de líquidos, permeação de água, entre outras moléculas, iniciando o primeiro passo para a formação da linfa.

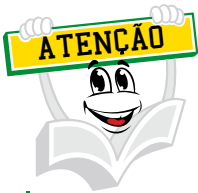Borges (2010) acrescenta que, conforme o meio intersticial retém uma quantidade de líquido capaz de movimentá-lo, os filamentos de ancoragem recebem uma tração fazendo com que as pequenas válvulas se abram e deixem fluir o líquido para o interior dos capilares linfáticos. Como visto anteriormente, a estrutura dessas válvulas recebe o nome de linfangion, que, ao se encherem, comprimem as paredes fechando a passagem e não permitindo que o fluxo retorne. Em outras palavras, a presença dos filamentos de ancoragem em conjunto com os linfangions é fundamental para o controle de entrada do líquido através da abertura e fechamento das válvulas, isso faz com que a linfa não retorne, pois, quando ela passa, o outro orifício se fecha. Na figura a seguir podemos identificar essas estruturas para entendermos melhor.



FIGURA 1 – FENDAS ENDOTELIAIS



FONTE: Barbosa Filho (2010, p. 18)



Com o aumento da pulsação, a contração do linfangion também aumenta.

### 2.1.3 Coletores linfáticos

Logo após os pré-coletores estão presentes os coletores linfáticos, estes apresentam um maior calibre, também possuem válvulas e apresentam a função de conduzir a linfa em direção ao centro, ou seja, no sentido centrípeto (ANDREOLI; PAZINATTO, 2009).

Na concepção de Borges (2010), os coletores linfáticos apresentam uma estrutura equivalente à das veias, sendo que também apresentam válvulas, assim como os pré-coletores, e essas válvulas se projetam no sentido da corrente linfática, impedindo assim o retorno da linfa.

Essas válvulas linfáticas apenas estão presentes nos pré-coletores e nos coletores, com a função de auxiliar o fluxo da linfa em direção ao coração (ANDREOLI; PAZINATTO, 2009).

Para Leduc e Leduc (2007), os vasos coletores são dotados de musculatura própria, o que submete os vasos a fazer contrações, isso faz com que a linfa seja enviada gradativamente. Os autores ainda complementam que os coletores se constituem de três camadas: túnica íntima, túnica média e túnica adventícia. A

túnica íntima possui projeções internas formando as várias válvulas, já a camada túnica média é responsável pela contratilidade do vaso e conseqüente propulsão da linfa; por último, a túnica adventícia é a camada mais externa, também a mais espessa. Além disso, ressalta Borges (2010), os coletores são semelhantes às veias sanguíneas, porém são mais delgados, e sua separação menos nítida do que a notada no sistema venoso.

Com referência às manobras de drenagem linfática, somente conseguimos alcançar a camada superficial, sendo impossível realizar manobras que atinjam os vasos profundos sem danificar os superficiais, já que estes se comunicam entre si (GUSMÃO, 2010).

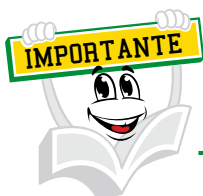Leduc e Leduc (2007) afirmam que os vasos coletores transportam a linfa em direção aos gânglios linfáticos.

## 2.1.4 Troncos linfáticos

Os canais linfáticos são constituídos pela junção dos vasos linfáticos (GUSMÃO, 2010). Na concepção de Borges (2010, p. 375), “os troncos linfáticos, também chamados de coletores terminais, são vasos que apresentam um maior calibre para receber o fluxo linfático”, porém existem diferentes troncos linfáticos, e a combinação dos troncos intestinais, lombares e intercostais dá origem ao ducto torácico; contudo, a junção do tronco jugular direito, subclávio direito e broncomediastinal direito dá origem ao ducto linfático direito.

Segundo Andreoli e Pazinato (2009), quando a linfa se aproxima dos linfonodos, ela é transportada por ductos eferentes até chegar a dois grandes coletores: o ducto torácico esquerdo e o ducto linfático direito.

Os ductos linfáticos são considerados os vasos do segmento final da drenagem linfática, já que desembocam a linfa no sistema venoso (BORGES, 2010).



Antes de iniciar a técnica de drenagem linfática deve-se realizar movimentos respiratórios profundos, com o objetivo de aumentar o fluxo linfático no ducto torácico e ducto linfático direito, deixando, assim, essas vias descongestionadas para receberem a linfa proveniente do local drenado.

## 2.1.5 Gânglios linfáticos

Os gânglios linfáticos, mais conhecidos como linfonodos, são estruturas presentes nos trajetos dos vasos linfáticos, geralmente em grupos ou em séries.

Responsáveis pela filtração da linfa, os gânglios linfáticos são estruturas interpostas no percurso da corrente linfática. Para entender melhor: cada vaso linfático passa, no mínimo, por um gânglio linfático, já que possui a função de defender o organismo de infecções (GUSMÃO, 2010).

Os gânglios linfáticos apresentam uma função fundamental para o organismo: a de preservar contra qualquer agressão de substâncias estranhas, ou seja, agem como uma barreira ou filtro contra a penetração na corrente circulatória de microrganismos, toxinas ou substâncias estranhas ao organismo (LEDUC; LEDUC, 2007).

Com relação à localização, os linfonodos podem ser classificados em superficiais ou profundos, sendo que os superficiais se encontram no tecido celular subcutâneo e os profundos estão localizados sob a fáscia muscular e nas cavidades abdominais e torácicas (BORGES, 2010). Para Andreoli e Pazinato (2009), a concentração dos principais linfonodos está nas axilas, no pescoço e nas regiões inguinais.

Os vasos linfáticos que chegam aos linfonodos são chamados de aferentes e o local por onde entram e saem os vasos sanguíneos e saem os linfáticos são os chamados vasos eferentes, os quais recebem uma nomeação de hilo. No entanto, os linfonodos possuem uma maior quantidade de vasos aferentes do que os eferentes (LEDUC; LEDUC, 2007).

Segundo Guirro e Guirro (2004), os vasos linfáticos que chegam aos linfonodos são considerados aferentes, os quais são mais numerosos e finos do que os que saem, estes chamados de eferentes, pois é devido aos vasos eferentes que o fluxo da linfa é mais lento na região.

Os linfonodos agem como uma barreira no organismo, pois apresentam elementos de defesa, devido à produção de linfócitos e macrófagos, estes evitam o desenvolvimento de inflamações agudas nos próprios linfonodos e inflamações agudas nos canais linfáticos, decorrentes de infecções por vírus ou bactérias (ANDREOLI; PAZINATTO, 2009).

## 2.1.6 Linfa


A partir do momento em que o líquido intersticial recebe o efeito da pressão osmótica para dentro dos capilares linfáticos passa a receber o nome de linfa, sendo que a linfa apresenta um líquido incolor e viscoso, o qual pode ser considerado semelhante ao plasma sanguíneo (ANDREOLI; PAZINATTO, 2009).

Na concepção de Guirro e Guirro (2004, p. 24.), “a composição da linfa consiste principalmente de água, eletrólitos e de proteínas plasmáticas que saem do sangue pelos capilares sanguíneos”. No entanto, o líquido decorrente pelo sistema linfático, a linfa, é diferente do sangue, pois não há células sanguíneas.

A linfa é originada quando o líquido intersticial penetra nos capilares, em virtude da pressão osmótica. Semelhante ao plasma sanguíneo, com exceção das hemácias (os glóbulos vermelhos), a linfa é considerada o líquido mais nobre do organismo, já que apresenta fibrinogênio, responsável pelos fatores de coagulação (BORGES, 2010).

Salienta Gusmão (2010) que a linfa exerce a função imunológica do organismo, bem como possui várias células de defesas em sua composição, como linfócitos, granulócitos, eritrócitos, macrófagos e fibrinogênio. Os macrófagos apresentam a capacidade de fagocitar, ou seja, destroem as bactérias, os microrganismos ou as células mortas para proteger o organismo contra a invasão de agentes causadores de doenças. “A linfa é transportada dos capilares linfáticos para os canais pré-coletores, coletores principais por onde desembocará nas veias subclávia e jugular, onde se misturará com o sangue novamente, devolvendo, desta maneira, as proteínas plasmáticas do líquido intersticial para o sangue” (ANDREOLI; PAZINATTO, 2009, p. 25).

Assim, o sistema linfático é um sistema de única direção, ou seja, ele apenas faz com que o líquido intersticial volte para a corrente sanguínea, prevenindo formações de edemas (GUIRRO; GUIRRO, 2004).



**Pressão hidrostática:** tendência à **filtração** (pressão do sangue dentro dos vasos sanguíneos) – saída de nutrientes e hormônios. **Pressão oncótica:** tendência à **reabsorção** (pressão das proteínas plasmáticas) – empurra o líquido intersticial de volta para o interior do capilar sanguíneo (LEDUC; LEDUC, 2007).

### 3 DISFUNÇÕES DO SISTEMA LINFÁTICO

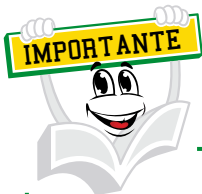Quando ocorrem quaisquer anomalias ou alterações no sistema linfático, podem ocasionar diversas doenças ou disfunções. Dentre as inúmeras patologias, podemos destacar: fleboedema, o edema propriamente dito, e o linfoedema.

### 3.1 EDEMA

No geral, o edema fica mais evidente ao anoitecer, ocorre devido ao desequilíbrio entre a filtração e a evacuação da linfa. Desse modo, os tecidos excedem sua capacidade de suportar tais líquidos e acabam por aumentar a pressão entre os tecidos e a pele se distende, gerando, por fim, o edema (LEDUC; LEDUC, 2007).

Para Guyton e Hall (2006), o edema corresponde ao excesso de líquido nos tecidos do organismo, que pode ser extracelular ou intracelular. No edema extracelular, o fluxo sanguíneo no local está deprimido e a liberação de oxigênio e outros nutrientes estão enfraquecidos para manter o metabolismo normal, enquanto que no edema intracelular, a membrana celular aumenta sua permeabilidade, onde, principalmente, os íons de sódio, por osmose, entram no interior da célula, ocasionando o edema. Segundo Tortora (2006, p. 427):

O edema é um acúmulo do excesso de líquido intersticial nos espaços tissulares, que pode ser causado por uma obstrução do sistema linfático, tal como um linfonodo infectado ou um vaso linfático bloqueado. O edema pode também resultar de um aumento na pressão sanguínea capilar, que causa a formação de líquido intersticial em excesso mais rapidamente do que ele pode passar aos vasos linfáticos ou ser reabsorvido pelos capilares linfáticos. Outra causa é a falta de contrações do músculo esquelético, como em indivíduos que estão paralisados.

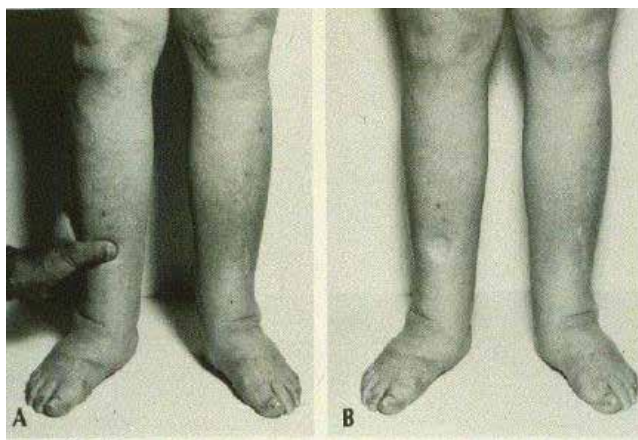


Uma das funções principais do sistema linfático é devolver o excesso de líquido intersticial, porém, quando não ocorre a homeostase entre a reabsorção e a filtração desse líquido, ocorre o que chamamos de formação do edema.

Para Andreoli e Pazinato (2009), existem duas classificações de edemas que podemos identificar:


- Edema sem cacifo: é um grave tipo de edema, o qual contém uma coagulação do fluido e conseqüentemente fibrose, a que denominamos de fibroedema. Para identificar esse tipo de edema deve-se pressionar a pele e observar se o líquido intercelular não se desloca, ou seja, não forma depressão na pele.
- Edema de cacifo: também conhecido como fleboedema, é o tipo de edema que, quando pressionada a pele, nota-se a depressão da digital no ponto onde foi exercida a pressão, como demonstrado na figura a seguir. Isso ocorre quando o líquido intersticial se desloca para outras regiões, e ao voltar ocupa o espaço novamente.

FIGURA 2 – EDEMA DE CACIFO



FONTE: Disponível em: <[https://encrypted.tbn0.gstatic.com/images?q=tbn:ANd9GcQsS8owa9rjlwCFvgfL\\_OrF\\_M22z65bylvcl6\\_XUGb2c1BqZhGj](https://encrypted.tbn0.gstatic.com/images?q=tbn:ANd9GcQsS8owa9rjlwCFvgfL_OrF_M22z65bylvcl6_XUGb2c1BqZhGj)>. Acesso em: 20 ago. 2016.

Na concepção de Leduc e Leduc (2007), a origem do edema de cacifo está relacionada ao sistema vascular, sendo possível mover o edema gradativamente com técnicas de drenagem linfática manual; no entanto, deve-se ter muito cuidado com a pressão exercida pelas mãos.



Por fim, é importante saber que o edema está ligado a uma insuficiência linfática.

## 3.2 LINFEDEMA

Segundo Andreoli e Pazinato (2009), o linfedema é uma patologia do sistema linfático que, na maioria das vezes, acomete mais as mulheres do que os homens e é caracterizada pela insuficiência de drenagem ocasionada pelos coletores ou gânglios linfáticos. Pode ser dividida em congênita, em que o indivíduo nasce com uma quantidade reduzida de vasos linfáticos, ou o linfedema adquirido, devido a uma lesão no sistema linfático, seja por conseqüentes agressões no sistema linfático, ocasionado por cirurgias muito invasivas ou até mesmo em tratamentos de câncer, por exemplo, de mama, já que em alguns casos são retirados os linfonodos da região axilar.

Para Borges (2010), o linfedema nada mais é do que o acúmulo excessivo de fluido intersticial nos espaços tissulares, geralmente quando existe lesão há

tendência de gerar edema naquela região. Como o linfedema é ocasionado ou pela falha anatômica do sistema linfático ou pós alguma infecção/cirurgia – o que não deixa de ser uma lesão, e o sistema linfático sempre busca o equilíbrio –, a função de drenagem naquela região estará ultrapassada, gerando a patologia.

## 4 PRINCIPAIS TÉCNICAS DE DRENAGEM LINFÁTICA

A técnica de drenagem linfática deve ser realizada com movimentos leves, suaves e superficiais, a fim de deslocar a linfa (ANDREOLI; PAZINATTO, 2009).

Na visão de Leduc e Leduc (2007), a drenagem linfática mantém o equilíbrio hídrico dos espaços intersticiais, pois drena os excessos de líquidos nos arredores das células e elimina substâncias residuais. Dentre as principais funções da drenagem linfática, destacamos:

- Drenagem do excesso do líquido intersticial.
- Realização das respostas imune e defesa.
- Transporte dos lipídios e vitaminas lipossolúveis para o sistema circulatório.



A drenagem linfática é uma técnica utilizada para drenar e limpar macromoléculas e resíduos celulares que não são reabsorvidos pelo sistema venoso no interstício celular.

As fundamentais indicações para execução do método da drenagem linfática são: gestação – desde que haja indicação médica –, pré e pós-operatório, tecido edemaciado, insuficiência venosa e/ou linfática, fibroedema geloide.

Dentre as técnicas mais conhecidas da drenagem linfática, destacamos a mecânica, o método Leduc e o método Vodder.

### 4.1 MECÂNICA

Mais conhecida como pressoterapia – praticada por meio de um aparelho –, o intuito desse aparelho é gerar uma leve pressão para que a linfa flua em direção ao sistema circulatório.

É caracterizada por faixas que irão inflar e desinflar a uma pressão de aproximadamente 30 mm/Hg para estimular a reabsorção do edema e, por



consequente, o movimento linfático. A aplicação da pressoterapia é fundamental para os tratamentos pós-operatórios e corporais. Todavia, para que se tenha uma resposta adequada, faz-se necessário estimular manualmente os gânglios linfáticos antes de iniciar a compressão.

De acordo com Borges (2010), deve-se evitar a aplicação da pressoterapia em pacientes com neoplasias, tromboflebites, trombose venosa profunda, insuficiência cardíaca, edema pulmonar agudo, fraturas não estabilizadas, varizes de grande calibre e transtornos de tensão arterial.

## 4.2 MÉTODO LEDUC

Na concepção de Borges (2010), esse método envolve dois movimentos importantes: de chamada e de reabsorção. O de chamada corresponde ao movimento que conduz à linfa, promovendo sua evacuação dos linfonodos. Já a reabsorção significa a palavra já propriamente dita, fará a reabsorção da linfa proveniente do líquido intersticial.

Para Leduc e Leduc (2007), existem dois processos para a realização da drenagem linfática manual: um seria o processo de captação, que é o resultado do aumento local da pressão tissular, realizada pelos capilares linfáticos, ao mesmo nível da infiltração; e o processo de evacuação, que consiste no transporte da linfa que se encontra nos vasos com a finalidade de levar esses líquidos captados para longe da zona de captação.

A drenagem linfática sempre se inicia pelo segmento proximal, processo de evacuação, para obter um esvaziamento prévio das vias pela qual a linfa fluirá. Na manobra de reabsorção, os dedos realizam pressões sucessivas, conduzidas pelo punho em movimentos circulares; porém, na manobra de demanda, os dedos desenrolam-se a começar pelo indicador até anular o contato com a pele, a qual recebe um estiramento no sentido proximal durante a manobra (LEDUC; LEDUC, 2007). Com relação às manobras dessa técnica, observe o quadro a seguir:

QUADRO 1 – MANOBRAS DO MÉTODO LEDUC

MANOBRA DE DEMANDA	Linfangion	Acelera o transporte da linfa até os ductos
MANOBRA DE REABSORÇÃO	Capilares linfáticos	Aumenta a capacidade de reabsorção dos capilares

FONTE: A autora





A manobra de captação também é chamada de reabsorção e a manobra de evacuação também é conhecida como demanda (LEDUC; LEDUC, 2007).

Para execução da técnica de Leduc, devemos conhecer as manobras específicas de drenagem:

- **Movimentos circulares com os dedos:** movimentos realizados com os dedos, onde a pele é deprimida e deslocada sob os dedos, a pressão exercida é suave e progressiva, e as mãos se deslocam sem fricção.
- **Movimentos circulares com o polegar:** realizada do mesmo modo que a anterior, no entanto com o polegar.
- **Movimentos combinados:** a associação dos movimentos circulares com os dedos em conjunto com o polegar.
- **Pressões em bracelete:** movimento sempre de proximal a distal, a pressão é aplicada gradualmente; após um movimento de compressão, realiza-se uma fase de relaxamento, sendo que essa manobra possui o objetivo de aumentar o fluxo da linfa.
- **Drenagem dos gânglios linfáticos:** executada com a mesma suavidade e prudência que a compressão das vias linfáticas. As mãos entram em contato com a pele e repousam sobre ela, realizando assim um estiramento no sentido proximal.

### 4.3 MÉTODO VODDER

Na drenagem linfática pelo método de Vodder, as manobras consistem em movimentos circulares em diferentes pressões para conduzir a linfa até os gânglios. As manobras de Vodder possuem o objetivo de aumentar a capacidade dos capilares linfáticos, a velocidade da linfa, a filtração e a absorção dos capilares sanguíneos (GUSMÃO, 2010).

Gusmão (2010) ainda comenta que quanto maior for o edema, mais leve deverá ser a pressão exercida, sempre com manobras leves e repetidas, de cinco a sete vezes na mesma região, e a orientação da drenagem vai depender do sentido do fluxo linfático, no entanto, sempre no sentido proximal distal.

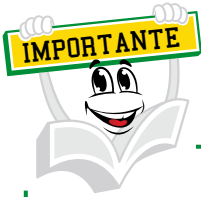Para execução da técnica Vodder, as manobras utilizadas são: eflourage, rotação no lugar, bracelete, enfuso, passar e enviar, deslizamento em espiral, leque, passo de ganso, balancinho, fricção digital superficial, amassamento deformante, descolamento, patão, pirâmide, roda gigante e bombeamento (GUSMÃO, 2010).

Borges (2010) explica que antes do início de qualquer movimento na técnica Vodder, a técnica de effleurage é aplicada em locais específicos a serem tratados, como membros superiores e inferiores. A palavra effleurage deriva da expressão francesa *effleurer*, que significa tocar suavemente. Essa técnica consiste em uma massagem de deslizamento muito superficial, em que o toque da pele se dá como se fosse o toque no “orvalho da pétala de uma rosa”, ou seja, a pressão existente é quase nula. A finalidade desta técnica é estabelecer um primeiro contato com a pele, formar um vínculo inicial com o paciente e promover efeito de relaxamento.

Para efetuar a estimulação dos gânglios linfáticos, a manobra deverá ser com as duas mãos sobrepostas, realizando uma leve compressão seguida de um estiramento do tecido no sentido proximal (BORGES, 2010).

O método Vodder propõe quatro manobras básicas para execução da drenagem manual linfática:

- **Círculos estacionários:** com o polegar ou com os dedos espalmados sobre a pele, a fim de promover um estiramento do tecido, em conjunto com uma pressão e descompressão, realizam-se movimentos circulares, por isso denomina-se manobra em círculos estacionários. Essa manobra é indicada para regiões de pescoço, face e para estimular os gânglios linfáticos.
- **Movimento de bombeamento:** aplicada com uma mão ou com ambas as mãos, dependendo do tamanho da região tratada, porém, todo o controle do movimento é realizado pelo punho, com pressões decrescentes, ou seja, inicialmente a pressão é exercida sob o tecido e gradativamente ocorre a descompressão (só o contato da mão), o que facilitará o retorno do tecido ao local de origem.
- **Movimento de mobilização:** inicia-se com as palmas das mãos posicionadas em um ângulo reto, sendo que esse movimento é semelhante ao anterior, com o mesmo movimento do punho, porém com um delicado deslizamento das mãos alterando esta combinação. Os movimentos sempre serão lentos e reproduzidos repetidamente.
- **Movimento rotatório:** em geral, essa manobra é utilizada em superfícies corporais planas. Consiste de vários movimentos individuais, iniciando com as mãos relaxadas e os dedos sobre a pele. Com base nisso, realiza-se um movimento tocando com a face anteromedial da mão, girando para posicionar a face anterolateral, partindo sempre da borda interna da mão para a borda externa. Esses movimentos deverão ser ascendentes, no sentido do fluxo linfático, mantendo sempre uma pressão suave, constante e rítmica.



O que diferencia o método Leduc do Vodder é o tipo de movimento aplicado na drenagem: enquanto Vodder faz movimentos circulares, rotatórios e de bombeamento, o Leduc realiza movimentos mais restritos.

## 4.4 DRENOMODELADORA

É a junção da drenagem linfática com a massagem modeladora, sendo que esta última utiliza manobras mais fortes, como amassamento, rolamento, pinçamento e deslizamento, com a intenção de alcançar as camadas mais profundas da pele. No entanto, como já vimos antes, a drenagem linfática prioriza movimentos com pressões suaves e lentas, e é impossível realizar manobras que atinjam os vasos profundos sem danificar os superficiais.

Como podemos ver, a técnica chamada de drenomodeladora é contraditória, já que a drenagem linfática não se caracteriza com movimentos rápidos e profundos, pois não necessita comprimir os músculos, como na massagem modeladora. Em contrapartida, essas técnicas realizadas separadamente apresentam um resultado surpreendente.

### LEITURA COMPLEMENTAR

#### **Drenagem Linfática manual: o legado Vodder, Leduc e Godoy**

A terapia manual mais conhecida do mundo e uma das mais populares no Brasil tem uma rica história no passado e se consolida, a cada dia, no presente. Seus principais mentores disseminaram suas modalidades e, hoje, os frutos são colhidos pelos clientes e pacientes que são beneficiados por suas manobras.

Um adulto tem, em média, cinco litros de sangue circulando ininterruptamente pelo corpo. Isso representa cerca de 7% de seu peso corporal. Todo esse volume tem um caminho a ser seguido por duas “estradas” internas: as artérias e as veias. No entanto, ele não pode ficar somente nesta via de mão única. O sangue precisa transpassar os vasos sanguíneos e levar nutrientes e oxigênio para todo o organismo. E nessa quebra de barreiras nasce um novo líquido, que tem tudo a ver com esta reportagem.

A linfa, ou o fluido linfático, é um líquido incolor, semelhante ao plasma sanguíneo, que escapa pelos vasos capilares (uma espécie de rede de distribuição do sangue), percorre todos os órgãos por meio do sistema linfático e tem, entre outras funções, a proteção do corpo contra infecções.

Essa é uma breve explicação do complexo sistema linfático. A literatura anatômica e biológica traz com detalhes suas funções, mas uma das informações mais importantes para os profissionais de estética que, há 80 anos, começaram a entender este universo, é que a linfa corresponde a, aproximadamente, 15% do peso corporal, mais que o dobro do volume sanguíneo. Boa parte desse número representa excessos desse material que podem não só inchar, como também trazer muitos malefícios à saúde.

E foi na Europa que surgiram os primeiros estudos sobre como esse líquido poderia ser drenado do corpo sem prejudicá-lo. O casal dinamarquês Emil Vodder e Estrid Vodder introduziu a técnica na história da medicina. Alguns anos mais tarde, o belga Albert Leduc, aluno de Vodder, trouxe uma outra vertente para os procedimentos de drenagem linfática. No Brasil, nos anos 1990, o professor José Maria Godoy desenvolve outro método e traz mais uma revolução para essa prática. Agora, você vai conhecer mais sobre as três principais modalidades de drenagem linfática manual permitidas no Brasil, saber a história de seus fundadores e entender como elas funcionam. Tudo pelo conhecimento e experiência de profissional que vive cada uma das técnicas intensamente, no mundo acadêmico e na prática clínica.

### **Método Vodder – o início**

A história da Drenagem Linfática Manual está intimamente ligada aos dinamarqueses Emil e Estrid Vodder. Nos anos 1930, ele, médico, e ela, naturopata, trabalhavam em Cannes, na França. Lá recebiam muitos pacientes com inflamações nas vias respiratórias. Ao perceberem que alguns apresentavam gânglios linfáticos cervicais mais evidentes à palpação, estudaram a melhor forma de descongestioná-los. Utilizando movimentos suaves, conseguiram resultados surpreendentes.

Eles precisaram de dez anos para desenvolver e aperfeiçoar essa massagem, a que, pela primeira vez, chamaram de Drenagem Linfática Manual. O termo vem da agricultura, segundo o dicionário, drenagem é o ato de escoar o excesso de água por meio de tubos, túneis, canais, valas e fossos.

No organismo, o sistema responsável por retirar o excesso de líquido do espaço intercelular é o sistema linfático, evitando, deste modo, a formação de edemas.

Em 1936, Emil Vodder apresentou a sua técnica em um congresso em Paris e, a partir de então, ela correu o mundo. Em fevereiro de 1986, Emil faleceu a três dias de completar 90 anos.

A massagem tem como objetivo estimular o sistema linfático. “O sistema linfático divide-se em sistema linfático superficial e sistema linfático profundo. O superficial remove o líquido intersticial da pele, já o profundo remove o líquido intersticial dos músculos, articulações, órgãos e vasos. Os dois estão conectados por meio de vasos linfáticos”, explica Gabriela Lacerda, esteticista portuguesa, professora de formação oficial do método Vodder e diretora do Centro de Linfologia – Método Original Dr. Vodder – de Lisboa.

Segundo ela, os vasos linfáticos que interessam para esta modalidade são os localizados na pele. “80% da circulação linfática acontece na pele. Por esse motivo, os movimentos que compõem essa técnica são suaves, tracionando a pele, auxiliando na recolha e transporte da linfa”, aponta. Eles são leves porque muita força nas manobras pode causar danos. “A pele tem uma espessura (que é variável de acordo com as regiões) de 0,5 mm nas pálpebras e cerca de 4 mm na planta do pé. É muito fina! O excesso de pressão pode colapsar os vasos iniciais linfáticos e aumentar o edema, dificultando a drenagem”, completa.

O casal Vodder desenvolveu cinco movimentos base e três movimentos combinados. Eles sempre são feitos primeiro na parte mais distante que se quer trabalhar para depois chegarem até o ponto do problema. Exemplo: se o foco é drenar as pernas, primeiro é preciso realizar as manobras na cervical, depois no abdômen para aí, então, chegar aos membros inferiores. Se o alvo fosse os membros superiores, era preciso iniciar o tratamento na parte de baixo e depois subir. “É sempre necessário saber que região do corpo vamos tratar e qual o percurso da linfa. Toda a linfa, após ser purificada nos gânglios linfáticos, será “entregue” à circulação venosa. Esse encontro acontece no ângulo venoso (união da veia subclavicular e veia jugular). Chamamos essa região de “terminus”. Essa é a primeira área a ser tratada. Deve-se descongestionar o “terminus” para receber a linfa que vai ser drenada”, explica Lacerda.

A professora aconselha que não se utilize cosméticos para deslizamento e condução dos movimentos. “Como o objetivo é tracionar a pele exercendo semicírculos aplicados com uma suave pressão, durante a execução da terapia não se usa nenhum cosmético. Por vezes, um pó talco pode agir para absorver alguma umidade que exista na mão do terapeuta ou na pele da paciente. Ao final, sugiro a aplicação de um creme drenante”. Para Lacerda, as sessões do método Vodder devem ser de uma hora. Essa terapia é indicada para quase todas as situações. “Todas as pessoas deveriam fazê-la com alguma regularidade, uma vez que a estimulação do sistema linfático é essencial na manutenção da homeostase dos líquidos corporais”, exalta Lacerda. Contudo, para os tratamentos de desintoxicação e rejuvenescimento da pele, celulite, linfedemas primários e secundários, nas curas pré e pós-parto e em pós-operatórios, a recomendação da técnica é mais veemente.

No entanto, não é permitido estimular o sistema linfático em quadros de descompensação cardíaca, trombozes recentes, tuberculose, toxoplasmose e neoplasias malignas em fase de evolução. “No caso das neoplasias malignas,

quando estas já estão tratadas, tendo o consentimento e orientação do médico oncologista, é recomendável fazer a drenagem, pois melhora substancialmente o quadro do linfedema secundário que, por vezes, surge após o tratamento dessa doença”, elucida a esteticista.

### **Leduc, o discípulo audacioso**

Genebra, 1969. O casal Vodder vai até a Suíça ministrar mais de um dos cursos sobre o método de drenagem linfática que tinham criado. E lá na plateia estava o fisioterapeuta Albert Leduc. Daí por diante, o aluno que, anos mais tarde, se tornaria um ilustre professor, começou a estudar o sistema linfático, desenvolvendo em laboratório pesquisas relacionadas à técnica de circulação da linfa.

Em 1977, juntou-se a seu filho, Oliver Leduc, e os dois adaptaram o método de Vodder, demonstrando por meio de radioscopia o efeito de aceleração do fluxo linfático pela drenagem linfática manual. Hoje, Albert Leduc é doutor em linfologia, drenagem linfática manual, reabilitação de câncer de mama e presidente de honra da Sociedade Europeia de Linfologia. Olivier Leduc é professor da Universidade Livre de Bruxelas.

O método Leduc traz como carro-chefe dois tipos de massagem: as manobras de chamada e as manobras de reabsorção. “A primeira produz uma aspiração dos vasos linfáticos e impulsiona a linfa dentro dos capilares. A segunda produz aumento da pressão tissular e a orientação da pressão. No sentido da drenagem fisiológica, promove a evacuação”, explica a fisioterapeuta especializada pela École de Drainage Lymphatique Méthode Leduc – Bélgica – e representante do método Leduc no Brasil, Fernanda Feijoeiro.

Os movimentos são realizados tanto de forma proximal para distal quanto de forma distal para proximal. No entanto, uma das maneiras mais comuns de se trabalhar essa modalidade é tocando exatamente no local a ser drenado. “A circulação linfática é fisiologicamente ativa, porém muito lenta, dessa forma, as manobras realizadas nos pontos de insuficiência linfática têm o objetivo de estimular esse processo até que o sistema funcione normalmente, facilitando a drenagem. A técnica é repetida sobre o local várias vezes até que se observe uma diminuição do edema”, esclarece Feijoeiro. E a máxima da suavidade também vale aqui, o toque deve ser lento e ameno.

A indicação do método Leduc é para o pós-operatório, principalmente de cirurgias estéticas, diminuindo rapidamente o edema e os hematomas, além de prevenir ou minimizar complicações; no tratamento de edemas e linfedemas primários e secundários; em gestantes, para diminuir retenção hídrica e para proporcionar alívio nos casos de retenção de líquido e distúrbios circulatórios nos membros inferiores. “Nos casos oncológicos, como no câncer de mama, a técnica proposta também estimula a formação das vias de compensação, substituindo as vias interrompidas devido à linfadenectomia (retirada dos linfonodos axilares), para prevenção de linfedema nos membros superiores”, complementa a fisioterapeuta.

No domínio estético, o objetivo principal é melhorar o aspecto da qualidade da pele, pois, segundo Feijoeiro, essa é uma das funções primordiais do sistema linfático.

As contraindicações acontecem quando há processos infecciosos, TVP (trombose venosa profunda) e quando não há liberação médica. A polêmica do uso de cosméticos nas práticas da DLM também continua no método Leduc. E a resposta é sempre mais para “não” do que para “sim” quando a pergunta é sobre a autorização do uso de carreadores. “O objetivo das manobras é de abrir os capilares linfáticos através da movimentação dos filamentos de ancoragem para, em seguida, realizar a reabsorção do edema. No entanto, o deslizamento não será favorável. Por essa razão, os cosméticos utilizados são aplicados para complementar o tratamento das alterações da pele e não devem, de forma alguma, causar alergias ao paciente para não gerar processos inflamatórios, uma vez que seu sistema imunológico está debilitado”, enfatiza Fernanda Feijoeiro.

### **Godoy, orgulho nacional**

A década de 1990, no Brasil, foi marcada por uma série de mudanças, inclusive no segmento saúde e estética. Universidades e muitos profissionais da área fizeram descobertas que, hoje, transformaram a maneira como se aplicam os tratamentos estéticos. Como a drenagem linfática manual já está consolidada nesse período, o natural é que uma série de pesquisas fossem feitas para comprovar ainda mais a sua eficácia e aprimorar sua funcionalidade.

Encabeçando esses estudos estavam o médico e cirurgião vascular José Maria Godoy e sua esposa, a terapeuta ocupacional Maria de Fátima Guerreiro Godoy. A ideia de criar um novo método para a DLM surgiu a partir da necessidade do casal conhecer mais sobre linfedemas. “Como professor da Faculdade de Medicina de São José do Rio Preto, em São Paulo, eram frequentes os pacientes com linfedema e muitos nos estágios mais avançados (elefantíase). Como eu não tinha conhecimento sobre o tratamento, busquei aprender essa forma de terapia no Brasil, porém, encontrei dificuldades pela falta de profissionais que se dedicavam sobre o assunto”, conta José Maria.

Então, ele e Maria de Fátima foram à Europa fazer cursos com grandes nomes da área, como Foldi, Casley Smith, Blanc e Albert Leduc. A partir daí, uma nova maneira de fazer a drenagem linfática começou a florescer em suas mentes. “Foi durante o curso de Casley Smith que Fátima questionou sobre a utilização de bastonetes para facilitar a drenagem linfática. A partir dessa sugestão, passamos a analisar a anatomia linfática e, dessa forma, nasceu um novo conceito baseado em movimentos lineares”, comenta o médico.

Durante o processo de validação da técnica, os autores a analisaram em três etapas: estudo *in vitro*, *in vivo* e clínico, o que reforça sua comprovação científica. Devido ao enorme sucesso da descoberta, hoje, marido e mulher dividem a direção da Godoy & Godoy International School of Lymphatic Therapy, com unidades no Brasil, Argentina, Chile e Estados Unidos.



O método Godoy tem como proposta a redução total ou quase total do edema, mesmo nos casos da elefantíase, evitando a progressão dos linfedemas em estágios clínicos mais leves, para evitar sua evolução e tratando efetivamente o problema.

Ele utiliza a compressão manual sobre os coletores linfáticos em direção aos linfonodos correspondentes com o auxílio de instrumentos. José Maria explica que “o princípio básico é a mobilização de macromolécula. Então, o objetivo é estimular a formação da linfa e depois deslocá-la para drenar, potencializando a contração fisiológica dos linfangions”. Outra meta é o estímulo neurológico do paciente por meio de impulsos cervicais.

Esse procedimento é um dos mais longos, totalizando duas horas de terapia. Isso ocorre porque o paciente precisa iniciar a sessão em algum aparelho de drenagem linfática mecânica por uma hora, depois, realizar mais 15 minutos de estímulo cervical e, por fim, 45 minutos de drenagem manual. Nesse último caso, a pressão ideal dos movimentos deve ser de, aproximadamente, 30 a 40 mmHg.

Os roletes são utilizados para auxiliar no processo de drenagem, mas podem ser mais usados na fase de deslocamento da linfa, porque, segundo Godoy, eles não são tão eficazes na fase de formação do fluido. “Outro desafio é encontrar um rolete em condições de ser utilizado. O rolete “mole” não consegue fazer uma drenagem eficaz e o muito duro pode traumatizar os vasos”, alerta.

FONTE: TONI, Patrícia. Drenagem linfática manual: o legado Vodder, Leduc e Godoy. Negócio Estética. São Paulo, n. 15, p. 20-24. maio/jun., 2016.



# RESUMO DO TÓPICO 1

**Neste tópico, você aprendeu que:**

- O sistema linfático acompanha e se assemelha ao sistema sanguíneo.
- O sistema linfático possui três funções importantes: o excesso de líquido intersticial, a fim de devolvê-lo ao sangue e manter o equilíbrio dos fluidos no corpo; transportar as vitaminas e os lipídios até o sangue; e função de defesa do organismo.
- O sistema linfático é constituído pelos capilares, pré-coletores, coletores linfáticos, troncos linfáticos, gânglios linfáticos e linfa.
- Edema, linfedema e fleboedema são disfunções do sistema linfático.
- A drenagem linfática é uma técnica utilizada para drenar e limpar macromoléculas e resíduos celulares que não são reabsorvidos pelo sistema venoso no interstício celular.
- A drenagem mecânica é realizada com aparelho conhecido como pressoterapia.
- A drenagem linfática manual tipo Leduc realiza dois movimentos básicos: de captação e de reabsorção.
- A drenagem linfática manual tipo Vodder realiza quatro movimentos básicos: círculos estacionários, bombeamento, mobilização e rotatória.
- A aplicação da técnica drenomodeladora é controversa à fisiopatologia da drenagem linfática e da massagem modeladora, porém quando executadas isoladamente surtem melhores resultados.



1 O sistema encarregado pela defesa do organismo é o sistema linfático. Ele é formado por órgãos linfoides, linfonodos, ductos linfáticos, tecidos linfáticos, capilares linfáticos e vasos linfáticos. Com relação às funções do sistema linfático para o ser humano, associe os itens utilizando o código a seguir:

- I- Drenar o excedente de líquido intersticial.
- II- Transporte de lipídios alimentares.
- III- Efetivação das respostas imunes.

- ( ) As vitaminas e os lipídios são distribuídos através do sangue.
- ( ) Dos espaços tissulares, o excedente deste retorna ao sangue.
- ( ) Destinadas ao combate de micróbios e células anormais.

Agora, assinale a alternativa que apresenta a sequência CORRETA:

- a) ( ) III - I - II.
- b) ( ) III - II - I.
- c) ( ) II - I - III.
- d) ( ) II - III - I.

2 A linfa é um líquido incolor e transparente que se assemelha ao plasma sanguíneo, sendo transportada pelos vasos linfáticos em sentido unidirecional e filtrada nos linfonodos. Para esse transporte acontecer, a linfa passa por vários compostos localizados no sistema linfático. Com relação a estes elementos, associe os itens utilizando o código a seguir:

- I- Capilares linfáticos.
- II- Pré-coletores.
- III- Coletores.

- ( ) Vasos de maior calibre e com válvulas conduzem a linfa em sentido centrípeto.
- ( ) Vasos menores se apresentam em formato sinuoso, e é composto por um grande número de válvulas.
- ( ) Vasos iniciais do sistema linfático em que possuem função de absorver o sistema venoso.

Agora, assinale a alternativa que apresenta a sequência CORRETA:

- a) ( ) III - I - II.
- b) ( ) III - II - I.
- c) ( ) II - I - III.
- d) ( ) II - III - I.

3 O sistema linfático é uma rede complexa de vasos linfáticos e capilares linfáticos, que tem como função principal defender o organismo de substâncias nocivas à saúde, assim como auxiliar na proteção contra vírus e bactérias. Para auxiliar na defesa do organismo há uma série de elementos que participam dessa proteção. Com relação aos componentes do sistema linfático, classifique V para as sentenças verdadeiras e F para as falsas:

- ( ) Gânglios linfáticos são responsáveis pela filtração da linfa e também são chamados de troncos linfáticos.
- ( ) A reabsorção dos líquidos é constituída pelos capilares linfáticos, os quais são responsáveis por coletar os líquidos da filtração.
- ( ) Os filamentos de ancoragem estão presentes nas estruturas dos capilares linfáticos.
- ( ) Vasos linfáticos, também conhecidos como coletores, são vasos de maior calibre que recebem o fluxo linfático de todo o sistema.

Agora, assinale a alternativa que apresenta a sequência CORRETA:

- a) ( ) V - F - V - F.
- b) ( ) V - V - F - V.
- c) ( ) F - V - F - F.
- d) ( ) F - V - V - F.

4 Um dos recursos estéticos manuais mais utilizados é a drenagem linfática manual. Esta tem como objetivo estimular o sistema linfático a movimentar a linfa mais rapidamente, já que um de seus benefícios é auxiliar na redução de edema e, por consequência, a ativação celular. Dentre as principais técnicas de drenagem, classifique V para as sentenças verdadeiras e F para as falsas:

- ( ) No método Vodder são realizados em torno de quatro movimentos: bombeamento, rotatória, reabsorção e evacuação.
- ( ) O método Leduc envolve dois movimentos essenciais: o de chamada e o de captação.
- ( ) A manobra de demanda é empregada na drenagem linfática do método Vodder.
- ( ) A manobra de reabsorção dos capilares é utilizada na drenagem linfática no método Leduc.

Agora, assinale a alternativa que apresenta a sequência CORRETA:

- a) ( ) F - F - F - V.
- b) ( ) V - V - V - F.
- c) ( ) F - F - V - V.
- d) ( ) V - F - F - F.



## CICATRIZAÇÃO

## 1 INTRODUÇÃO

Sabemos que após uma lesão, o tecido lesionado é substituído por tecido conjuntivo vascularizado, além disso, um conjunto de eventos bioquímicos se estabelece para reparar o dano e promover a cicatrização. Os eventos que desencadeiam a cicatrização são intercedidos por mediadores bioquímicos. Assim, o processo de cicatrização tem como finalidade restabelecer a homeostasia tecidual (OLIVEIRA; DIAS, 2012).

Por isso, faz-se necessário o conhecimento a respeito do processo de cicatrização, para que se possa intervir no processo para auxiliar e acelerar a cicatrização, além de promover o bem-estar do cliente.

Neste tópico, aprenderemos sobre a inflamação e suas fases de cicatrização.

## 2 INFLAMAÇÃO

Uma das mais fascinantes capacidades do ser vivo é a capacidade de reparar seu tecido danificado.

O corpo humano está sujeito a bactérias, fungos, parasitas e vírus, que entram em contato com a pele, e a maioria desses agentes é capaz de invadir nosso sistema de defesa e produzir doenças. Esse sistema de defesa é composto por glóbulos brancos ou leucócitos e seus derivados. Por fim, os tecidos danificados liberam numerosas substâncias que acarretam alterações nos tecidos. Todo esse processo é conhecido como inflamação (GUYTON; HALL, 2006).

A pele é capaz de se restaurar de maneira efetiva, porém, com o surgimento de uma ferida em áreas extensas, podem ocorrer complicações devido à probabilidade de infecções e de perda de líquido (MARTINI; TIMMONS; TALLITSCH, 2009).

Quando a pele sofre um trauma, inicia-se um processo de cicatrização que envolve uma sequência de fases preestabelecidas, como inflamação, proliferação ou granulação e remodelação, ou chamada de maturação.

A inflamação caracteriza-se pela vasodilatação dos vasos sanguíneos locais, com o conseqüente excesso do fluxo sanguíneo local, pelo aumento da permeabilidade dos capilares, com extravasamento de grande quantidade de líquidos para os espaços intersticiais, quase sempre pela coagulação do líquido nos espaços intersticiais, devido às quantidades excessivas de fibrinogênio e de outras proteínas que vazaram dos capilares, pela migração de grande número de granulócitos e monócitos para o tecido, e pela intumescência das células (GUYTON; HALL, 2006, p. 452).

A partir do momento em que o processo inflamatório se inicia, ao mesmo tempo também se iniciam os mecanismos de cicatrização e de regeneração.

## 2.1 FASES DA CICATRIZAÇÃO

O reparo tecidual é comum a todas as feridas, independentemente do agente que a causou. Esse processo cicatricial tem seu início a partir do momento em que ocorre a lesão e se estende até o final da fase de cicatrização, quando ocorre a formação da matriz extracelular dos tecidos.

## 2.2 FASE INFLAMATÓRIA

De acordo com Borges (2010), esta é a primeira fase do processo cicatricial. Inicia-se instantes após o momento em que ocorre a lesão, sendo que o sangue dela proveniente contém plaquetas, hemácias e fibrina, circunstância fundamental para o processo de cicatrização. Ainda ressalta que esta fase apresenta duração de 48 a 72 horas como fase inflamatória aguda, e finaliza dependendo da resposta inflamatória de cada indivíduo. Kede e Sabatovich (2009) ainda salientam que é nesta fase que acontecem os processos de hemostasia, com a formação de fibrina formando na superfície um coágulo protetor, e a resposta inflamatória é responsável pelo reparo da lesão.

FIGURA 3 – FUNÇÃO HEMOSTASIA



FONTE: A autora

Kede e Sabatovich (2009) afirmam que dentre as causas intrínsecas que limitam a agregação plaquetária e o tamanho do coágulo próximo à lesão estão:

- Produção de prostaciclina que inibirão a agregação plaquetária.
- Antitrombina III, inibe a atividade da trombina.
- Geração de proteína que degrada os fatores de coagulação V e VIII.
- Liberação dos ativadores do plasminogênio, que quebram o coágulo pela conversão do plasminogênio em plasmina.

Os mastócitos são responsáveis pelas primeiras ações do reparo tecidual, mas são os neutrófilos e os monócitos que combatem os agentes invasores. Os neutrófilos destroem as bactérias e os vírus e são capazes de aumentar a alteração tecidual. Em contrapartida, os monócitos circulantes são células imaturas que possuem pouca capacidade de combater agentes infecciosos (GUYTON; HALL, 2006).

Em seguida, os macrófagos são estimulados, já que possuem a função de fagocitar os microrganismos, ou seja, absorvem o tecido destruído. Dessa forma, os macrófagos desempenham um papel importante na transição entre a inflamação e a reparação (KEDE; SEBATOVIK, 2009).

Segundo Borges (2010), essa fase é caracterizada por alguns sinais clássicos no processo inflamatório:

- Dor: ocasionada pela estimulação das terminações nervosas promovida pelas prostaglandinas e pela bradicinina.
- Calor: resultado do aumento do calibre dos capilares encarregados pela irrigação sanguínea e pela produção de substâncias pirógenas, o que gera uma reação sistêmica, como a febre.
- Rubor: aumento do fluxo sanguíneo na região, decorrência da vasodilatação dos capilares, arteríolas e das vênulas, o que resulta no aspecto avermelhado da pele.
- Edema: devido ao aumento do volume tecidual e da permeabilidade vascular, o que gera um maior extravasamento de líquido intravascular para o espaço intersticial extracelular. Este líquido, também denominado de exsudato, é rico em fibrinogênio, água, eletrólitos, macromoléculas e células, leucócitos.

Por fim, nessa fase ocorre o rompimento da membrana celular, e isso faz com que a histamina seja liberada, um dos principais agentes químicos modificadores da lesão (BORGES, 2010).

## 2.3 FASE PROLIFERATIVA

Para Borges (2010), a fase de proliferação é responsável pela formação de um novo tecido de reparo, substituindo o tecido temporário formado na fase inflamatória, esta reepitelização ocorre entre 24 e 48 horas após a lesão; em geral, os fibroblastos surgem na ferida pelo terceiro dia, entretanto, a duração da fase proliferativa varia de três a 14 dias.

Segundo a concepção de Kede e Sabatovich (2009), pode-se dizer que a fase proliferativa se subdivide em: fibroplasia, angiogênese e contração do reparo da ferida.

### 2.3.1 Fase proliferativa fibroplasia

O tecido de granulação é resultante da combinação entre o coágulo sanguíneo, os fibroblastos e a rede de capilares (MARTINI; TIMMONS; TALLITSCH, 2009).

Borges (2010) descreve que o tecido de granulação tem origem a partir do quarto dia após a lesão. Desta maneira, os fibroblastos, em conjunto com os capilares neoformados, compostos de colágeno e glicoproteínas (fibronectina e ácido hialurônico) dão início ao tecido de granulação, sendo que este tecido de granulação precede ao tecido final (maduro).

Salienta Kede e Sabatovich (2009, p. 119) que “a fibroplasia é o nome dado ao tecido de granulação, que tem como origem os fibroblastos, e é composto por macrófagos, fibroblastos, neomatriz e neovasculatura”. Ainda complementa que:

A proliferação e a migração dos fibroblastos são desencadeadas pelas citocinas formadas no local da ferida e pelos fatores de crescimento TGF- $\alpha$ , TGF- $\beta$ , FGF, GM-CSF, KGF e PDGF. Uma vez dentro da ferida, essas substâncias produzem e depositam grandes quantidades de fibronectina, colágenos tipo I, III e VI e o ácido hialurônico. Em seguida, os fibroblastos ligam-se uns aos outros e à matriz extracelular, em arranjos radiais geradores de tensão ao redor da ferida se contraí.

Devido a essa intensa proliferação de fibroblastos e das células endoteliais que irá se suceder a angiogênese, a qual veremos a seguir.

QUADRO 2 – PRINCIPAIS FATORES DE CRESCIMENTO ENVOLVIDOS NO PROCESSO CICATRICAL

Fatores de Crescimento	Origem	Função
TNF- $\alpha$	Monócitos e linfócitos	Proliferação de fibroblastos. Quimiotaxia para neutrófilos e macrófagos
TGF- $\alpha$	Matriz extracelular da ferida cirúrgica	Proliferação celular Estimula a epitelização
TGF- $\beta$	Plaquetas, matriz extracelular da ferida cirúrgica	Mitogênicos para fibroblastos Formação de tecido de granulação
PDGF	Plaquetas	Quimiotaxia para neutrófilos, monócitos e fibroblastos Proliferação de fibroblastos e a produção de matriz extracelular
VEGF	Queratinócitos e macrófagos	Angiogênese e a proliferação de células
IL - 1	Mononucleares	Proliferação de fibroblastos

Legenda: TNF- $\alpha$ , fator de necrose tumoral alfa; TGF- $\alpha$ , fator de crescimento de transformação alfa; TGF- $\beta$ , fator de crescimento de transformação beta; PDGF, fator de crescimento derivado das plaquetas; VEGF, fator de crescimento derivado do endotélio vascular; IL-1, interleucina 1.

FONTE: Disponível em: <[http://www.scielo.br/scielo.php?script=sci\\_arttext&pid=S0102-67202007000100010](http://www.scielo.br/scielo.php?script=sci_arttext&pid=S0102-67202007000100010)>. Acesso em: 27 out. 2016.



Devido à intensa proliferação de fibroblastos e das células endoteliais que irá acontecer a angiogênese, a qual veremos a seguir.

### 2.3.2 Fase proliferativa angiogênese

O processo de angiogênese torna-se ativo a partir do segundo dia da lesão. Na concepção de Kede e Sabatovich (2009), esse processo é simultâneo ao crescimento de fibroblastos, já que durante o reparo tecidual os fibroblastos estão produzindo mais colágeno, formando uma nova camada sobre a pele. É nessa fase que o tecido provisório é substituído por uma membrana basal entre os capilares endoteliais e o tecido de granulação neoformado.

Alguns fatores influenciam a angiogênese, como os elevados níveis de ácido láctico presentes na lesão, pelo pH se apresentar ácido e pela diminuição da concentração de oxigênio no ambiente da ferida, a associação desses fatos são indícios para induzir a angiogênese (MARTINI; TIMMONS; TALLITSCH, 2009).

Entretanto, ainda na visão de Martini, Timmons e Tallitsch (2009), esse novo tecido reparado não se assemelha ao tecido original da pele, pois os folículos pilosos, glândulas sebáceas, glândulas sudoríparas, células musculares e nervos raramente são reparados, sendo esses substituídos por tecidos fibrosos, o que resulta em uma cicatriz.

### 2.3.3 Fase proliferativa – contração da ferida

Entende-se que a contração da ferida tem início de quatro a cinco dias após a lesão principal, e pode continuar por cerca de duas semanas ou mais caso for uma lesão crônica, sendo que essa taxa de contração vai depender do local e da forma da ferida (MARTINI; TIMMONS; TALLITSCH, 2009).

As células epidérmicas da margem da ferida proliferam, estimuladas pelo fator de crescimento epidérmico (FCE) ou TGF- $\alpha$ . A migração das células epidérmicas ocorre sobre matriz provisória que contém fibrina e fibronectina. Quando a reepitalização é estabelecida, forma-se uma nova membrana basal a partir das margens da ferida, fechando a nova epiderme sobre a matriz; com isso há o restabelecimento da barreira cutânea (KEDE; SABATOVICH, 2009, p. 13).

Por fim, Borges (2006) comenta que a relação aos sintomas descritos nesta fase pelos pacientes apresenta edema, alterações de sensibilidade, dor e sensação de dormência, sendo os dois últimos os principais desconfortos nessa fase.

## 2.4 FASE DE REMODELAMENTO

Terceira e última fase da reparação tecidual, ela tem início três semanas após a lesão, já que a remodelagem da cicatriz começa a predominar a partir de 21 dias, e pode durar por até um ano, sendo considerada a mais longa fase do processo de cicatrização.

Para Campos, Branco e Groth (2007), esta é a fase mais importante do processo de cicatrização, já que a deposição do colágeno ocorre paralelamente à pele, lembrando que a remodelagem é essencial para a formação de uma cicatriz resistente.

Na concepção de Borges (2010), a matriz extracelular continua modificando até que se forme uma matriz estável, através da produção de colágeno, pelos fibroblastos. Esse processo é controlado por mediadores presentes na lesão, porém ocorrerá até igualar a síntese e a degradação do colágeno com a redução da vascularização e da infiltração das células inflamatórias, até finalmente chegar à maturação.

No entanto, quando esse reparo continua muito além das necessidades de reparo tecidual, poderão ocorrer algumas complicações, as quais serão elucidadas adiante no conteúdo.

### 2.4.1 Complicações

Alguns fatores podem interferir no processo cicatricial: fatores locais (infecção, edema, isquemia), fatores sistêmicos (hipotireoidismo, tabagismo, diabetes, uso de corticoides), entre outros fatores, como o estado nutricional do indivíduo (CAMPOS; BRANCO; GROTH, 2007).

Como vimos, a velocidade com que o processo cicatricial acontece geralmente é rápida e adequada, no entanto pode ocorrer uma resposta cicatricial lenta, como é o caso das úlceras e feridas crônicas, ou uma resposta exagerada, em decorrência da formação de cicatriz hipertrófica ou quelóide (KEDE; SABATOVICH, 2009).

Ainda para Kede e Sabatovich (2009), a cicatriz hipertrófica e o quelóide são defeitos na cicatrização devido ao excesso de produção de matriz extracelular e pelo elevado índice de mitose dos fibroblastos, ocasionando, então, a desregulação entre a proliferação e a apoptose das células.

Outras sequelas que também podem ser destacadas como resultado do processo cicatricial que ocorre em pós-lipoaspirações ou pós-cirúrgicos são a fibrose e a aderência, que veremos posteriormente.

**LEITURA COMPLEMENTAR****Uso da suplementação oral de colágeno hidrolisado na cicatrização de tecidos**

Luisa Wolpe Simas

O colágeno hidrolisado é produto da indústria de gelatina, obtido por tratamento enzimático e atualmente comercializado para o público em geral, como produtos de venda livre. A sua inocuidade à saúde humana é testemunhada pelo status concedido pela FDA (Food and Drug Administration) americana (MOSKOWITZ, 2000).

O colágeno hidrolisado é produto da hidrólise limitada do colágeno de pele suína ou bovina, constituídos por peptídeos, vários estudos mostram a sua maior biodisponibilidade, efeitos provavelmente estimuladores da regeneração das fibras de colágeno do rato e do homem, em comparação ao colágeno intacto ou à gelatina (OESSER et al., 1999).

No processo de reparação das feridas (cicatrizes), o colágeno é importante para a união das bordas, sendo o principal responsável pela resistência mecânica da cicatriz, a síntese de proteína fibrosa constitui a essência da cicatrização (SCHWARTZ et al., 1991).

O processo de reparação tecidual pode ser descrito em três fases distintas, mas temporalmente superpostas: exsudativa ou inflamatória, proliferativa ou fibroblástica e de maturação ou remodelagem (RISPOLI, 2006).

A fase proliferativa ou fibroblástica é responsável pelo “fechamento” da lesão, que ocorre do quarto dia persistindo até o 14º dia. É caracterizada por três processos: angiogênese, proliferação fibroblástica e reepitelização (CAMARGO, 2007).

Na fibroplasia (formação de fibras colágenas) e formação da matriz extracelular, a qual é extremamente importante na formação do tecido de granulação (coleção de elementos celulares, incluindo fibroblastos, células inflamatórias e componentes neovasculares e da matriz, como a fibronectina, as glicosaminoglicanas e colágenos tipo I e II). A formação do tecido de granulação depende do fibroblasto que migra do tecido circundante. O fibroblasto produz, além de colágeno, a elastina, fibronectina, glicosaminoglicana e proteases, estas são responsáveis pelo desbridamento e remodelamento fisiológico (MANDELBAUM et al., 2003).

Os fibroblastos depositam para o colágeno, o qual sofre entrelaçamento para produzir o colágeno. Inicialmente, o colágeno é produzido em quantidade excessiva e se deposita de forma aleatória. A má orientação das fibras diminui a eficácia do colágeno em conferir resistência à ferida, sendo que à medida que ocorre a remodelação dessas fibras a resistência da região aumenta (RISPOLI, 2006).

A fase de maturação ou remodelação é responsável pelo aspecto final da cicatriz. Nesta fase, por ação dos fibroblastos, ocorre a transformação colagênica do tecido de granulação em tecido cicatricial e a epitelização por queratinócitos. Os fibroblastos são as células mais comuns do tecido conjuntivo e os principais produtores de fibras colágenas e materiais intercelulares amorfos, são responsáveis pela síntese, deposição e remodelação da matriz extracelular (JUNQUEIRA; CARNEIRO, 1999).

A resolução completa de uma ferida somente pode ser considerada depois de concluída a maturação e remodelagem da matriz extracelular, e este processo ocorre lentamente, levando meses ou, às vezes, anos e, mesmo assim, uma cicatriz cutânea completamente madura possui apenas 70% da resistência da pele normal (RISPOLI, 2006).

Beuker et al. (1996) observaram em 100 pacientes tratados com 10 g/dia de colágeno hidrolisado durante 1 a 6 meses um aumento significativo nos níveis sanguíneos de hidroxiprolina, que é o principal aminoácido constituinte do colágeno. Outro estudo realizado em 2006 concluiu que a ingestão diária de 5 g colágeno hidrolisado melhorou as propriedades da pele (MATSUMOTO et al., 2006).

FONTE: Disponível em: <<http://negocioestetica.com.br/site/uso-da-suplementacao-oral-de-colageno-hidrolisado-na-cicatrizacao-de-tecidos/>>. Acesso em: 27 jul. 2018.

## RESUMO DO TÓPICO 2

Neste tópico, você aprendeu que:

- As fases cicatriciais são divididas em inflamatória, proliferativa e remodelamento.
- A fase proliferativa divide-se em fibroplasia, angiogênese e contração da ferida.
- A hemostasia evita a hemorragia, já que auxilia na formação do coágulo.
- As células presentes no processo inflamatório são os neutrófilos, os macrófagos, os linfócitos e os mastócitos.
- Ação dos neutrófilos é a de fagocitar bactérias e materiais mortos ou que estão morrendo.
- Fase de remodelagem é aquela em que o tecido de granulação é destruído e gradualmente substituído pela cicatriz.
- Ação dos macrófagos é a de fagocitar organismos patogênicos, resíduos e liberar collagenase e proteoglicanos.
- São sinais clássicos da inflamação: calor, rubor, dor e edema.



- 1 O processo de reparo tecidual que substitui o tecido lesado por um novo tecido é chamado de cicatrização. Essa reparação tecidual é dividida em três fases: inflamatória, proliferativa e remodelamento. Com relação às fases de cicatrização, assinale a alternativa CORRETA:
- a) ( ) A fase proliferativa tem duração de 48 a 72 horas e é considerada a primeira fase do processo cicatricial.
  - b) ( ) A contração da ferida está presente na fase proliferativa e tem início, em média, cinco dias após a lesão.
  - c) ( ) A fase de remodelamento é representada pela angiogênese, que é responsável pela substituição do novo tecido.
  - d) ( ) O tecido de granulação é caracterizado por gerar o coágulo, dando início à fase inflamatória.
- 2 A fase de remodelamento, também chamada de maturação ou reparo, é considerada a última fase do processo de cicatrização. Essa fase tem início no 21º dia e pode durar meses. Com relação à remodelação tecidual, assinale a alternativa CORRETA:
- a) ( ) Aumenta a quantidade de água, para melhor efeito final da cicatriz.
  - b) ( ) Ocorre a deposição do colágeno e a matriz extracelular fica estável.
  - c) ( ) Aumenta a espessura da cicatriz e diminui a sua força de tensão.
  - d) ( ) Visa aumentar a vascularização da cicatriz.

## TRATAMENTOS PRÉ-OPERATÓRIOS

## 1 INTRODUÇÃO

Como sabemos, a cirurgia plástica é hoje uma área de atuação bastante ampla, que pode ser definida pelo conjunto de procedimentos clínicos e cirúrgicos utilizados pelo médico para reparar e reconstruir partes do revestimento externo do corpo humano.

Permite, assim, a correção de eventual desequilíbrio psicológico causado pela deformação. O objetivo final é sempre o de promover melhor qualidade de vida aos pacientes. A American Society of Plastic and Reconstructive Surgeons definiu a cirurgia reparadora e estética como:

A cirurgia reparadora é aquela realizada em estruturas anormais do corpo causadas por defeitos congênitos, anomalias do desenvolvimento, trauma, infecção, tumor ou doença. É geralmente feita para melhorar uma função, mas pode também ser feita para uma aproximação de aparência normal. Cirurgia estética é a realizada para dar nova forma a estruturas normais do corpo, com o objetivo de melhorar a aparência e a autoestima. Assim, a cirurgia plástica estética tem por objetivo melhorar a aparência de pessoas cujo problema não tenha sido causado por doença ou deformidade. São alterações fisiológicas, como o envelhecimento, a gravidez ou desvios da forma externa do corpo, que não configuram patologia, mas causam alterações psicológicas (FERREIRA, 2000, p. 55).

No Brasil, a cada três anos, são realizadas mais de 1.000.000 de cirurgias estéticas (FERREIRA, 2011). Nos últimos anos, a cirurgia plástica tem apresentado larga divulgação e importante aprimoramento de suas técnicas. A eficiência de uma cirurgia plástica, no entanto, não depende somente do planejamento do período relacionado ao ato cirúrgico.

A preocupação com os cuidados nos períodos pré e pós-operatório tem sido salientada como um importante fator tanto de prevenção a possíveis complicações como de promoção de um resultado estético mais satisfatório (SILVA, 2001).

## 2 ALIMENTAÇÃO

O cuidado com o que se come deve existir sempre, em qualquer momento, idade ou fase da vida. Quando se decide realizar uma operação, no entanto, ele é indispensável. Uma boa alimentação antes e depois da cirurgia plástica deixa o organismo pronto para passar pelo trauma, diminui o risco de complicações e contribui para a conquista de resultados satisfatórios, além de fazer com que o corpo se recupere mais rápido (SBCP, 2017).

Antes do procedimento, o plano alimentar é importante para controlar o metabolismo e o apetite. A ansiedade pode fazer com que haja mais vontade de comer, por isso, é preciso estar atento e buscar apoio psicológico, caso necessário. Da mesma forma, o cardápio é um fator que pode melhorar ou piorar o pós-operatório, por isso, cada detalhe pode fazer diferença (SBCP, 2017).

A mudança nos hábitos alimentares deve começar junto com o pré-operatório e continuar, pelo menos, até o término da recuperação. Além de preocupar-se com a quantidade ingerida de cada nutriente, o paciente deve levar em conta a qualidade do que come (SBCP, 2017).

### 2.1 O QUE É PERMITIDO NA ALIMENTAÇÃO PRÉ E PÓS-OPERATÓRIA

Em primeiro lugar, o consumo de produtos ricos em gordura saturada e açúcar refinado, assim como de embutidos, enlatados e industrializados, deve ser evitado durante esse período. Fast-food, refrigerantes, biscoitos, carnes gordas, frituras, presunto, salsichas, salames e molhos prontos (em saladas e outros pratos) fazem parte da lista.

Esse tipo de alimento pode interferir no processo de cicatrização e comprometer o sistema imunológico. A ingestão de sal deve ser moderada, pois o sódio é responsável pela retenção de líquido, o que pode aumentar o inchaço.

Os produtos e nutrientes que devem ser mantidos na alimentação antes e depois da cirurgia plástica, para prevenir infecções e ajudar na recuperação, incluem, de acordo com Felix, Soares e Nobrega (2012):

- Carnes magras e peixes: as proteínas ajudam na recuperação dos tecidos e na cicatrização, pois incentivam a produção de colágeno. Devem ser introduzidas de forma fracionada na alimentação antes e depois da cirurgia plástica.
- Gorduras permitidas: alimentos que contenham ácidos graxos, ômega 3 e óleos vegetais podem ser ingeridos tranquilamente, pois auxiliam na cicatrização e evitam reações inflamatórias.
- Aves, peixes, feijão, lentilha e ervilha: ricos em ferro, ajudam a prevenir a anemia e problemas de cicatrização. Podem ser consumidos durante o pós-operatório.



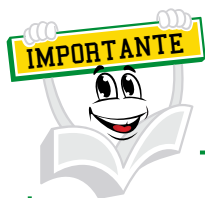- Vitamina C: frutas cítricas (laranja, morango, abacaxi, acerola, limão), vegetais verde-escuro (espinafre, brócolis), tomate e pimentão aumentam a imunidade, a absorção de ferro (prevenindo a anemia) e a produção de colágeno.
- Pão integral, legumes, vegetais e frutas: as fibras auxiliam na diminuição da constipação intestinal durante a recuperação, são cicatrizantes e melhoram a circulação sanguínea.
- Iogurte e leite: equilibram a flora intestinal e ajudam a eliminar líquidos e toxinas.
- Líquidos: manter o corpo hidratado colabora para diminuir o inchaço. Sucos de frutas, água (no mínimo, oito copos por dia) e água de coco mantêm a água e o sódio no organismo.
- Jejum: a American Society of Anesthesiologist (ASA) recomenda um período de jejum de seis horas ou mais, com alimentos leves e líquidos sem resíduos por duas ou quatro horas antes do procedimento cirúrgico, e preconiza o jejum de oito horas após uma refeição composta por alimentos gordurosos, frutas ou carnes.

Para que os resultados conquistados com o procedimento se mantenham, é preciso comprometer-se com um estilo de vida mais saudável, e não somente durante a mudança na alimentação antes e depois da cirurgia plástica (SBCP, 2017). Essas orientações podem ser passadas pelo Tecnólogo Esteticista, mas vale lembrar que o acompanhamento com o profissional nutricionista é de grande importância e valia, tanto para o paciente como para os profissionais, pelo trabalho multidisciplinar envolvido.

### 3 TÉCNICAS E PROCEDIMENTOS PRÉ-OPERATÓRIOS

Segundo Rossetti (2010), o pré-operatório tem por objetivo fortalecer os vasos sanguíneos e linfáticos da região a ser operada.

Esteticistas estão habilitados para utilizar técnicas de pré-operatório capazes de melhorar os tônus muscular e tissular, com técnicas manuais ou com o auxílio de equipamentos, podendo utilizar os dois juntos. Desta forma, estaremos contribuindo para a melhora da oxigenação e a diminuição de líquidos e toxinas presentes no local da cirurgia. Podemos, ainda, reforçar as orientações médicas, lembrando e repassando as recomendações que o cliente deve seguir nos dias que antecedem à cirurgia.




A ação conjunta entre cirurgião plástico e tecnólogo em estética é fundamental para um resultado positivo do processo operatório, possibilitando um processo de recuperação tranquilo e seguro para o cliente.

Vamos ver quais são as recomendações?

O bom resultado de uma cirurgia depende muito do próprio paciente, por isso preste atenção em alguns itens que você deve seguir. Os cuidados pré-operatórios podem variar de acordo com a cirurgia, e Rossetti (2010) indica que existem alguns que são básicos e pertinentes a todas elas:

- Se você é fumante, interrompa este hábito por pelo menos três semanas antes da cirurgia. O cigarro interfere na boa oxigenação dos tecidos e atrapalha a cicatrização.
- Não fazer uso de anti-inflamatório, tipo aspirina/AAS, por pelo menos duas semanas antes da cirurgia. Medicamentos para emagrecer devem também ser suspensos (principalmente no caso de cirurgias corporais).
- Informar ao seu médico todos os medicamentos que está usando.
- Evitar exposição solar prolongada por pelo menos duas semanas antes da cirurgia.
- Vitamina C: tomar 1 comprimido (500 mg) três vezes ao dia, iniciar dois dias antes da cirurgia. Esse medicamento será prescrito previamente pelo médico.
- Programar suas atividades sociais, domésticas ou escolares de modo a não se tornar indispensável a terceiros, por um período de aproximadamente duas semanas.
- Não usar esmalte nas unhas no dia da cirurgia.
- Jejum a partir do horário recomendado pelo médico. É necessário que a anestesia e a cirurgia sejam feitas com pelo menos oito horas de jejum, por isso na manhã da cirurgia você não deve ingerir nada.
- Evitar bebidas alcoólicas ou refeições muito pesadas no dia anterior.
- Peça para alguém da família ou amigo para lhe acompanhar até o hospital/clínica.
- Comunicar qualquer anormalidade que possa lhe ocorrer, como gripe, período menstrual, indisposição, entre outros, até dois dias antes da cirurgia.



O pré-operatório funciona também como orientação e preparo do paciente para a cirurgia. O tecnólogo deve conhecer as limitações do paciente e planejar o tratamento pré e pós-cirúrgico.

Segundo Arantes (2014), no que diz respeito à nossa atuação em procedimentos pré-operatórios de cirurgias faciais, podemos incluir ainda:

- Limpeza de pele, já que o cliente terá de ficar um bom tempo sem este procedimento.

- Hidratação profunda com ou sem uso de equipamentos (microcorrentes, ionização, eletroestimulação e eletroporação, por exemplo).
- Massagem facial a vácuo, a fim de ativar a vascularização.
- Drenagem linfática para diminuição de líquidos e toxinas.

Com relação aos procedimentos em pré-operatório de cirurgias plásticas corporais, podemos atuar realizando:

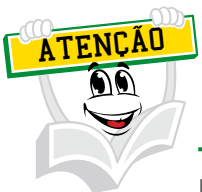- Esfoliação e hidratação cosmética.
- Massagens e uso de vacuoterapia para ativação da vascularização.
- Drenagem linfática para diminuição de líquidos e toxinas.
- Uso de eletroestimulação muscular.



É muito importante relembrarmos a questão de realização de uma ficha completa de avaliação, tanto para os procedimentos pré quanto para pós-operatórios!

## 4 MEDICAÇÃO

A medicação vem como um auxílio aos momentos de dor que o paciente poderá enfrentar, assim como para controlar inflamações e infecções e evitar complicações, como trombozes e hemorragias, e em casos mais graves, paradas cardiorrespiratórias. Por isso, é de extrema importância o Tecnólogo Esteticista estar ciente das medicações utilizadas no pré e pós-operatório para identificar possíveis intercorrências. Assim como estar apto a compreender a dor do paciente sem subjugá-la, afinal a dor é algo individual, cada paciente sentirá de formas e intensidades diferentes.



Lembrando que não é de competência do esteticista prescrever ou indicar medicamentos.

De uma forma mais conceitual, define-se dor como experiência sensitiva e emocional desagradável, associada à lesão de tecidos, com características próprias do organismo. As características avaliadas devem ser: início da dor, local, irradiação, tipo e duração da dor, atentando também para reações comportamentais relacionadas, como expressão facial, inquietação, ansiedade, insônia, irritabilidade e palidez, entre outras (PEREIRA, 1998).



## RESUMO DO TÓPICO 3

**Neste tópico, você aprendeu que:**

- Existem cuidados específicos com a alimentação no pré-operatório.
- É necessário repassar orientações aos clientes antes da cirurgia plástica.
- Há técnicas e procedimentos pré-operatórios para cirurgias plásticas faciais.
- Existem técnicas e procedimentos pré-operatórios de cirurgias plásticas corporais.
- A ação conjunta entre cirurgião plástico e tecnólogo em estética é fundamental para um resultado positivo do processo operatório.

## AUTOATIVIDADE



- 1 Os cuidados pré-operatórios podem variar de acordo com a cirurgia, mas existem alguns que são pertinentes a todas elas, cite três desses cuidados:
- 2 Descreva cuidados pré-operatórios para cirurgias plásticas faciais e corporais.

# NOÇÕES DE CIRURGIAS PLÁSTICAS

## OBJETIVOS DE APRENDIZAGEM

**A partir do estudo desta unidade, você será capaz de:**

- conhecer os principais tipos de cirurgias plásticas faciais;
- conhecer os principais tipos de cirurgias plásticas corporais;
- compreender como são realizadas as cirurgias plásticas corporais e faciais;
- conhecer e identificar as principais sequelas e intercorrências do pós-cirúrgico.

## PLANO DE ESTUDOS

Esta unidade está dividida em três tópicos. No decorrer da unidade você encontrará autoatividades com o objetivo de reforçar o conteúdo apresentado.

TÓPICO 1 – NOÇÕES DE CIRURGIAS PLÁSTICAS FACIAIS

TÓPICO 2 – NOÇÕES DE CIRURGIAS PLÁSTICAS CORPORAIS

TÓPICO 3 – SEQUELAS E INTERCORRÊNCIAS PÓS-CIRÚRGICAS





## NOÇÕES DE CIRURGIAS PLÁSTICAS FACIAIS

## 1 INTRODUÇÃO

“A busca pela cirurgia plástica emana de uma finalidade transcendente. É uma tentativa de harmonização do corpo com o espírito, da emoção com o racional, visando estabelecer um equilíbrio que permita ao indivíduo sentir-se em harmonia com sua própria imagem e com o universo que o cerca” (IVO PITANGUY, 1988, p. 39).

Para darmos continuidade aos nossos estudos, neste tópico abordaremos um pouco sobre noções de cirurgia plástica facial. Os motivos que levam uma pessoa a buscar por transformações são diversos, mas o que precisa ficar claro é que em uma cirurgia apenas conseguimos melhorar alguns aspectos que incomodam no indivíduo, jamais será possível transformar uma face de 40 anos em uma de 20.

Com o passar dos anos, nossas células vão perdendo sua capacidade de reprodução e, com isso, muitos fatores são afetados em nosso organismo. A partir dos 30 anos de idade, a produção de colágeno diminui drasticamente e, com isso, inicia o aparecimento de rugas e linhas de expressão. Por esse motivo, as cirurgias plásticas faciais voltadas à remoção de excesso de pele, correção de linhas de expressão, preenchimento, entre tantos outros recursos, entram em cena, porque recorreremos a todas elas para retardar o processo de envelhecimento.

Temos ainda uma categoria de correções faciais que não está ligada a fatores de envelhecimento, mas sim a fatores de genética, que são as cirurgias estéticas faciais para correção de características que consideramos inestéticas. Exemplo: correção de nariz adunco, orelhas de abano e queixo proeminente. Por este motivo, estudaremos as principais cirurgias plásticas faciais, que são:

- Rinoplastia.
- Otoplastia.
- Ritidoplastia ou *lifting* completo.
- Minilifting.
- Lifting frontal.
- Blefaroplastia.
- Mentoplastia.

## 2 RINOPLASTIA


A rinoplastia é uma cirurgia plástica para correção estética, ou não, do nariz. Normalmente, é procurada por mulheres e homens por uma influência do perfil emocional do indivíduo. Quando realizada a cirurgia de correção do septo nasal, sua complexidade aumenta e, conseqüentemente, uma maior chance de haver necessidade de retoques ou reoperações para corrigir insatisfações (DONCATTO; GIOVANAZ; DECUSATI, 2009).

A indicação da cirurgia ocorre quando há a desproporção ou desarmonia entre nariz e face, ou ainda, quando o nariz é inestético. A anestesia, geralmente, é local, com a sedação dos pacientes e, em alguns casos, pode ocorrer necessidade de anestesia geral. O tempo de internação, se não houver nenhuma complicação, é de 24 horas (SBCP, 2014).

Após o procedimento cirúrgico, o paciente permanece com um curativo de gesso ou acrílico por sete dias e outro de fita adesiva por mais sete dias.

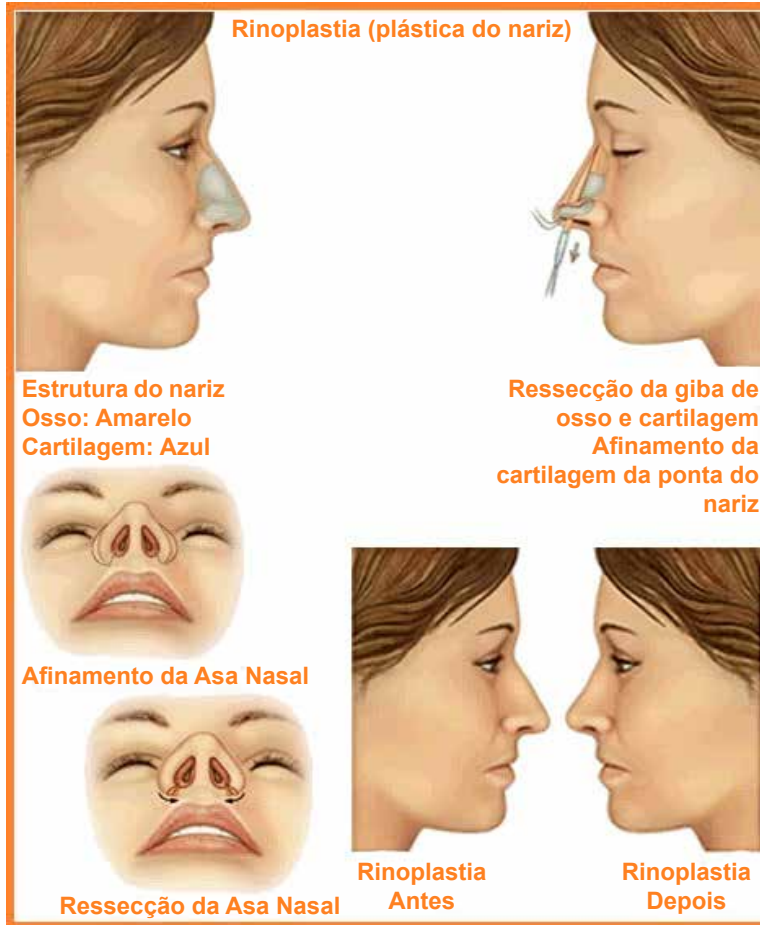É comum que ocorram, na face, edema e equimose (roxidão), que normalmente desaparecem após 21 dias. Um edema residual persiste por até seis meses, sendo que o paciente percebe um endurecimento da ponta do nariz.

O resultado definitivo da cirurgia é alcançado entre seis meses e um ano, porém já ocorrem grandes mudanças a partir do primeiro mês.



A rinoplastia foi inicialmente desenvolvida por Sushruta, na antiga Índia, cerca de 500 a.C. Em seu texto, Sushruta Samhita relata que as rinoplastias eram utilizadas para reconstruir narizes que foram amputados como punição aos crimes, através de um retalho frontal do nariz. A primeira rinoplastia intranasal no Ocidente foi atribuída a Roe, em 1887, que foi posteriormente utilizada para fins estéticos por Joseph, em 1898 (DONCATTO; GIOVANAZ; DECUSATI, 2009).

FIGURA 1 – RINOPLASTIA



FONTE: Disponível em: <<http://www.clinicadaplastica.com/wp-content/uploads/2018/02/rinoplastia.jpg>>. Acesso em: 1º ago. 2018.

### 3 OTOPLASTIA

Esta cirurgia tem o objetivo de corrigir a chamada “orelha de abano”, é um dos procedimentos estéticos mais procurados entre homens e mulheres, sejam jovens, adultos ou crianças, pois em qualquer idade esta má-formação é motivo de chacota entre indivíduos da sociedade, levando a um abalo emocional muito grande e podendo resultar em traumas psicológicos que podem acompanhar a pessoa por sua vida toda, diminuindo assim sua autoconfiança. A cirurgia plástica para a correção de orelha é indicada a partir dos seis anos de idade, que é quando a orelha já atingiu o tamanho da orelha de um adulto.

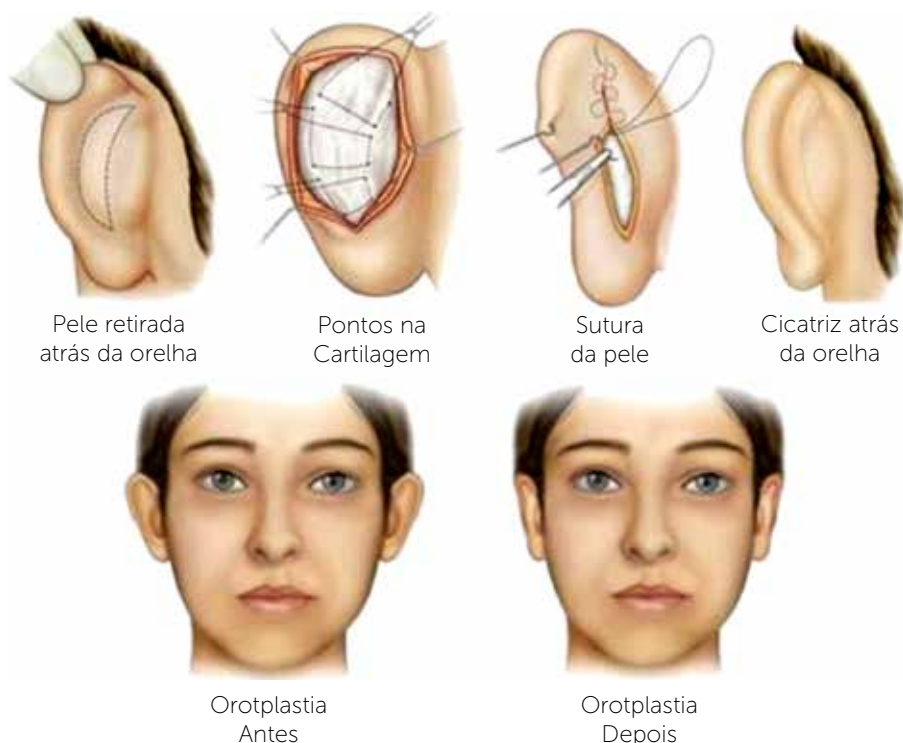
A cirurgia é realizada com anestesia local e sedação ou ainda anestesia geral, dependendo do caso e paciente. O paciente é liberado no mesmo dia ou no dia seguinte ao procedimento. No pós-operatório, deve-se evitar qualquer tipo de trauma na região e não se pode dormir sobre as orelhas por três semanas. Adultos

podem retornar às atividades normais após cinco dias e crianças após sete dias, havendo necessidade de cuidados especiais quanto à atividade física. Após a cirurgia, é realizado curativo compressivo semelhante a um turbante. Em alguns dias esse curativo é substituído por uma faixa elástica, que deve ser utilizada por um mês e meio para dormir.

O resultado definitivo da cirurgia é de 80% logo após a retirada dos pontos e após 12 semanas o resultado já é definitivo.

Na figura a seguir, uma ilustração de como é realizada a cirurgia. Note que a cicatriz é imperceptível, pois fica na parte de trás da orelha, parte que fica praticamente aderida ao couro cabeludo (SALGADO, s.d.).

FIGURA 2 – OTOPLASTIA



FONTE: Disponível em: <[http://www.ivosalgado.com.br/imagens/otoplastia\\_clip\\_image002.jpg](http://www.ivosalgado.com.br/imagens/otoplastia_clip_image002.jpg)>. Acesso em: 8 ago. 2018.

## 4 RITIDOPLASTIA

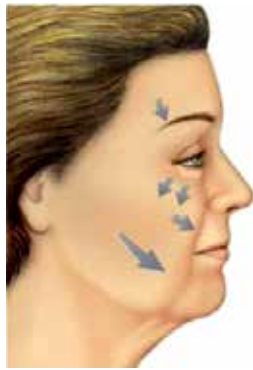Ritidoplastia ou *lifting* facial, como é mais conhecida, é a cirurgia plástica que tem como objetivo remover o excesso de pele e flacidez do rosto e pescoço. É mais procurada entre as mulheres e seu resultado visa uma pele mais rejuvenescida, sem modificar os traços e expressões do paciente.

A cirurgia é realizada com anestesia local com ou sem sedação, em alguns casos pode-se optar pela anestesia geral. O tempo de internação varia de 12 a 24 horas. A cirurgia e técnica escolhida é personalizada de acordo com o paciente e suas necessidades, pois nem sempre as áreas – terço superior, médio e inferior – necessitam de intervenções simultâneas (FLEURY, 2018).

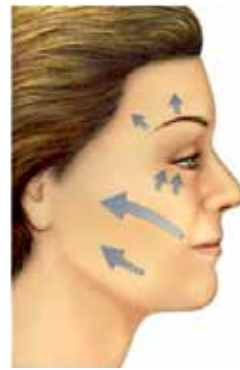Em alguns casos há a necessidade do uso de dreno, que é retirado após 24 horas da cirurgia. A recuperação é indolor, é normal a ocorrência de edema e equimose (roxidão), que, normalmente, desaparecem após 21 dias. A exposição solar deve ser evitada por no mínimo 30 dias e o uso do protetor solar é indispensável (FLEURY, 2018).

O resultado definitivo é alcançado após seis meses da cirurgia.

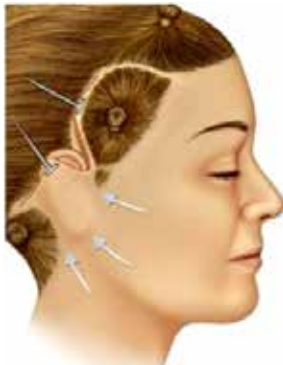
FIGURA 3 – RITIDOPLASTIA



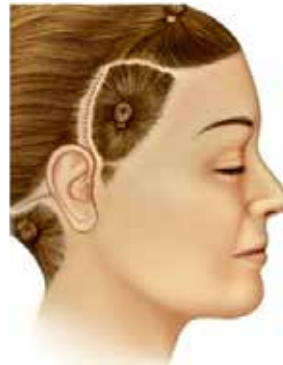Vetores do Envelhecimento



Vetores da Correção Cirúrgica  
(contrário do envelhecimento)



Ressecção da pele em  
excesso após tração



Local da cicatriz após a  
retirada da pele

FONTE: Disponível em: <<https://heloisatolipan.com.br/imagens/2018/07/rejuvenescimento-rugas.jpg>>. Acesso em: 8 ago. 2018.

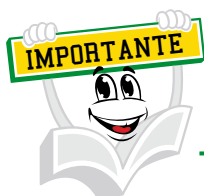## 5 MINILIFTING

O minilifting é uma técnica de cirurgia plástica que visa eliminar o excesso de pele e flacidez do rosto nos graus leve a moderado. Os graus elevados de flacidez e pele recebem a recomendação de ritidoplastia, conforme foi estudado anteriormente. Lembram?

Geralmente, é realizada em pacientes na faixa etária de 30 a 50 anos, que apresentam queixa de face cansada, pele caída, com perda de volumes, rugas ainda não muito profundas ao redor dos olhos e boca, perda do contorno da mandíbula, mas com pele do pescoço firme e queda parcial das sobrancelhas (CABRAL, s.d.).

A cicatriz desse procedimento estético inicia na costeleta, contornando a orelha e segue em direção posterior ao couro cabeludo. A cirurgia é realizada com anestesia local e sedação, ou ainda com anestesia geral, dependendo do caso. O tempo de internação é de 12 a 24 horas (CABRAL, s.d.).

Logo após a cirurgia, é feito um curativo compressivo que é retirado após 24 horas. É normal o paciente apresentar certo grau de inchaço e equimose na face e pescoço, que normalmente desaparecem após 14 dias (CABRAL, s.d.). É possível perceber parte do resultado da cirurgia a partir do segundo mês de pós-operatório, porém, o resultado final é perceptivo somente depois de seis meses.



A diferença entre minilifting e *lifting* de face é que o minilifting não realiza alterações profundas, tais como o tratamento da musculatura do pescoço ou cervical. Da mesma forma, não atinge a região frontal – realizando a elevação completa das sobrancelhas – como a ritidoplastia é capaz de fazer.

## 6 LIFTING FRONTAL


O *lifting* frontal tem como objetivo reposicionar as sobrancelhas e amenizar as rugas da testa. Estas são consequências que ocorrem com o nosso corpo. Ninguém está livre da ação da gravidade e da contração da musculatura, por mais que as pessoas cuidem, seus efeitos são inevitáveis.

A cirurgia é realizada através de incisões pequenas no couro cabeludo, a região da testa é descolada, são enfraquecidos os músculos que proporcionam as rugas e as sobrancelhas são reposicionadas (SBCP, 2016).

Quando o procedimento for finalizado, o paciente terá um curativo na cabeça para minimizar o inchaço e os hematomas. Um dreno pode ser colocado para drenar qualquer excesso de sangue e de fluido que possa acumular por debaixo da pele.

Os primeiros resultados serão notados após três meses de cirurgia, porém o resultado definitivo somente após seis meses.

FIGURA 4 – LIFTING FRONTAL



FONTE: Disponível em: <<https://encrypted-tbn0.gstatic.com/images?q=tbn:ANd9GcRMKH3t-bt25WmjCwKQRU5YNqsAkV-F2DCtyjcEUER80mkvAe2u0A>>. Acesso em: 1º ago. 2018.

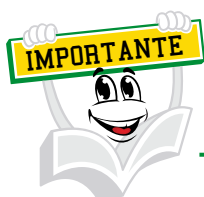## 7 BLEFAROPLASTIA

Também conhecida como cirurgia de pálpebra, esta intervenção tem como objetivo melhorar a aparência das pálpebras superiores, das pálpebras inferiores, ou de ambas. A cirurgia proporciona aparência rejuvenescida na área ao redor dos olhos, fazendo com que o olhar pareça mais desencadeado e alerta (SBCP, 2017). Segundo Sabatovich e Sabatovich (2015, p. 215 apud EYLER, 2013, s.p.): “Além do efeito estético extremamente desagradável, o excesso de pele da pálpebra superior e o aumento da pálpebra inferior pela herniação das bolsas gordurosas constituem um obstáculo mecânico, reduzindo parcialmente o campo visual do indivíduo”.

A cirurgia tem por objetivo remover o excesso de pele (pálpebras superiores) e remover as bolsas de gordura (pálpebras inferiores).

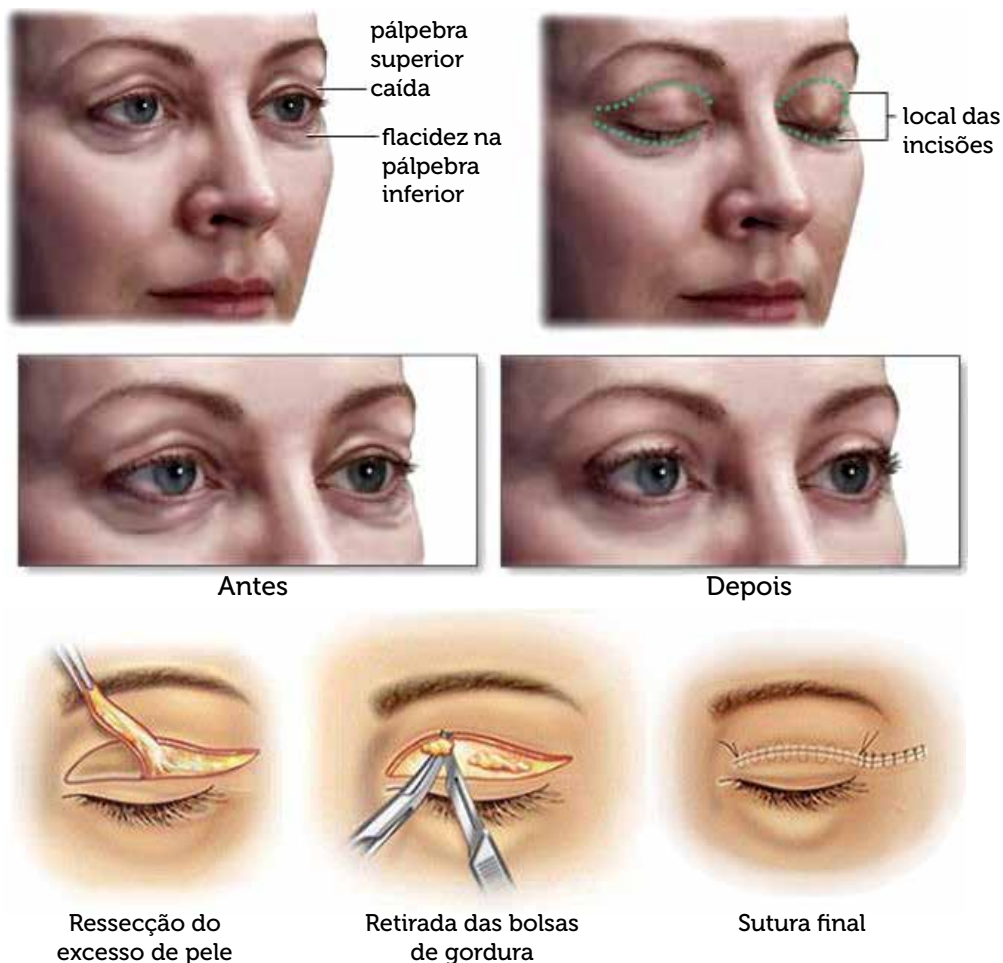
A anestesia é local ou local com sedação, raramente usa-se anestesia geral. O tempo que o paciente ficará internado é de 12 horas.





É muito importante escolher um profissional capacitado para a realização de toda e qualquer cirurgia plástica. No caso da blefaroplastia, se a cirurgia não for realizada de forma correta, e for removido além do excesso permitido, o paciente não consegue mais fechar totalmente os olhos, acarretando uma série de problemas.

FIGURA 5 – BLEFAROPLASTIA



FONTE: Disponível em: <<http://www.cplasticabrasilia.com.br/images/blefaroplastia.png>>. Acesso em: 8 ago. 2018.



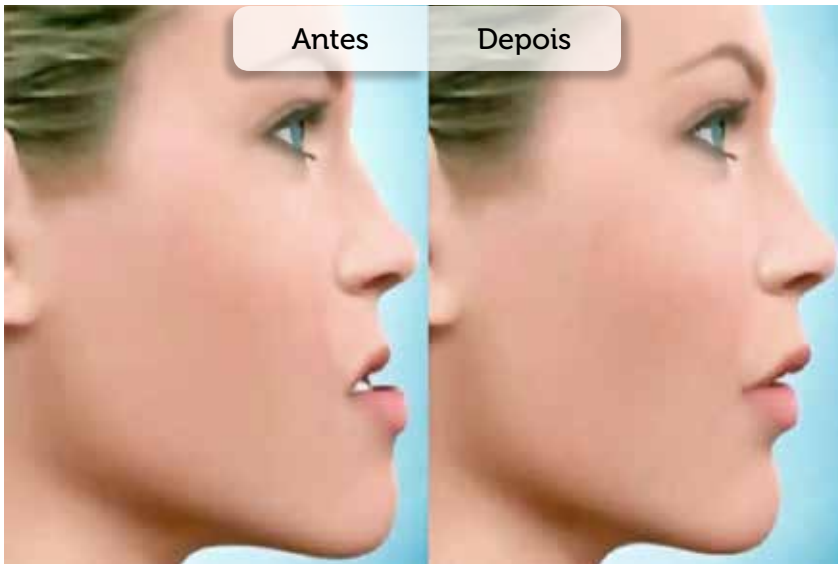## 8 MENTOPLASTIA

A mentoplastia – cirurgia do queixo – é um procedimento que visa ajustar a deformidade do queixo, que pode estar em posição mais avançada ou retraída em relação ao seu posicionamento ideal. O queixo considerado ideal é aquele que está em harmonia com o restante do rosto. Vamos entender um pouco mais! Segundo Sofia, Telles e Dolci (2009, p. 137):

A beleza facial depende da forma, proporção, posição e harmonia entre suas diversas subunidades. O mento ocupa posição de destaque no terço inferior da face, tanto na visão frontal quanto no perfil facial. As osteotomias do mento possibilitaram uma nova abordagem às deformidades, alterando altura e posição do queixo.

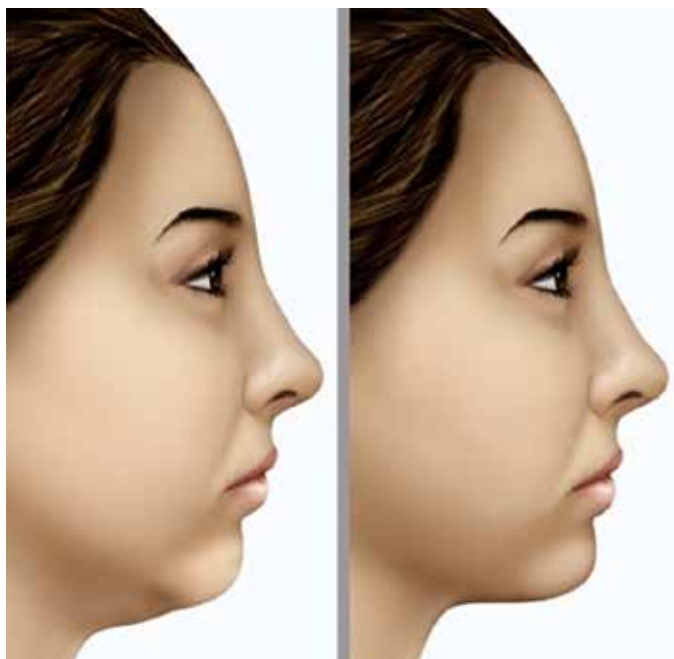
A cirurgia é realizada com anestesia local com sedação ou, ainda, em raríssimos casos, com anestesia geral. A cirurgia acontece através de uma incisão por dentro da boca, a prótese é colocada logo acima do osso do queixo, e abaixo do periósteo. A cicatriz normalmente fica imperceptível.

FIGURA 6 – MENTOPLASTIA DE REDUÇÃO



FONTE: Disponível em: <[https://encrypted-tbn0.gstatic.com/images?q=tbn:ANd9GcREOoR4rw5EkZdZWS\\_IX-R5PHwvm5EtbOTu0e5HKgOOIbEUFMO2](https://encrypted-tbn0.gstatic.com/images?q=tbn:ANd9GcREOoR4rw5EkZdZWS_IX-R5PHwvm5EtbOTu0e5HKgOOIbEUFMO2)>. Acesso em: 30 jul. 2018.

FIGURA 7 – MENTOPLASTIA DE AUMENTO



FONTE: Disponível em <[https://sites.google.com/a/marcocassol.com.br/marcocassol/\\_/rsrc/1472783741421/tratamentos/cirurgia-plastica/mentoplastia-aumento-do-mento-sem-protese/implante-queixo.jpg?height=312&width=320](https://sites.google.com/a/marcocassol.com.br/marcocassol/_/rsrc/1472783741421/tratamentos/cirurgia-plastica/mentoplastia-aumento-do-mento-sem-protese/implante-queixo.jpg?height=312&width=320)>. Acesso em: 8 ago. 2018.



Você sabia? Marilyn Monroe, o maior ícone de beleza e sensualidade da história, quem diria, precisou de uma ajudinha do bisturi para aprimorar seus traços. Na década de 1950, Marilyn Monroe se submeteu a uma cirurgia plástica no nariz – uma rinoplastia – e a um implante de cartilagem no queixo, como comprovam arquivos médicos da estrela recém-descobertos.

FONTE: Disponível em: <<https://www.eonline.com/br/news/468399/marilyn-monroe-fez-cirurgia-plastica-e-documentos-provam>>. Acesso em: 8 ago. 2018.

# RESUMO DO TÓPICO 1

**Neste tópico, você aprendeu que:**

- A rinoplastia é a cirurgia de nariz.
- Otoplastia é a cirurgia de correção de orelhas.
- Ritidoplastia ou *lifting* completo é uma intervenção cirúrgica para melhorar o aspecto do rosto.
- O minilifting é realizado para melhorar aspectos da face, porém é diferente da ritidoplastia.
- *Lifting* frontal é uma intervenção para melhorar aspectos da testa e sobrancelhas.
- Blefaroplastia é a cirurgia para correção de pálpebras.
- Mentoplastia é a cirurgia para correção de queixo, seja ele proeminente ou não.



- 1 Disserte sobre os principais recursos existentes para correção de pálpebras caídas.
- 2 O padrão de corpo e rosto perfeito, imposto principalmente pela mídia, vem gerando uma grande insatisfação com a autoimagem e autoestima em mulheres normais da nossa sociedade. Como consequência, encontramos mulheres dispostas a se submeter a procedimentos estéticos cada vez mais invasivos, como as cirurgias plásticas. Sobre cirurgias plásticas, classifique V para as sentenças verdadeiras e F para as falsas:
  - ( ) A rinoplastia é uma cirurgia plástica para correção estética ou não do nariz.
  - ( ) A otoplastia tem o objetivo de corrigir a chamada “orelha de abano”, que é um dos procedimentos estéticos mais procurados entre homens e mulheres.
  - ( ) O minilifting é uma técnica de cirurgia plástica que visa eliminar o excesso de pele e flacidez do rosto nos graus leve a moderado.
  - ( ) A mentoplastia, ou cirurgia do abdome, é um procedimento que visa ajustar a deformidade do abdome, que pode estar em posição mais avançada ou retraída em relação ao seu posicionamento ideal.

Agora, assinale a alternativa que apresenta a sequência CORRETA:

- a) ( ) F – V – F – V.
- b) ( ) F – V – V – F.
- c) ( ) V – F – F – V.
- d) ( ) V – V – V – F.

## NOÇÕES DE CIRURGIAS PLÁSTICAS CORPORAIS

### 1 INTRODUÇÃO

As cirurgias plásticas, por muito tempo, eram realizadas por cirurgiões em geral, até porque as especialidades médicas começaram a surgir somente a partir do século XVIII (MARTIRE JUNIOR, 2005).

A insatisfação com o corpo gera nas pessoas um desconforto muito grande, efeitos psicológicos negativos no indivíduo, o que faz com que muitos recorram a soluções invasivas, cirurgias plásticas para correções daquilo que aos seus próprios olhos não agrada.

Abordaremos, neste tópico, as principais cirurgias estéticas corporais, bem como suas características. Vamos estudar e analisar cada uma delas:

- Lipoaspiração.
- Lipoescultura.
- Prótese de mama.
- Mamoplastia redutora.
- Abdominoplastia.
- Dermolipectomia do braço.
- Dermolipectomia da coxa.
- Prótese de glúteo.
- Ginecomastia.
- Prótese peitoral.
- Reconstrução de mama.
- Lipo abdominoplastia.

Com o passar do tempo e com o desenvolvimento dos métodos utilizados nos procedimentos, a cirurgia corporal ganhou mais espaço e hoje está entre as mais realizadas.

Vamos lá?!



Os procedimentos de cirurgias plásticas corporais devem ser realizados com internação hospitalar, mediante anestesia e sedação do paciente. Além dos procedimentos no pré-operatório, o paciente deve seguir à risca as indicações do pós-operatório. A cirurgia plástica foi criada para corrigir diferentes tipos de imperfeições e é esse o desejo de milhares de pessoas pelo mundo.

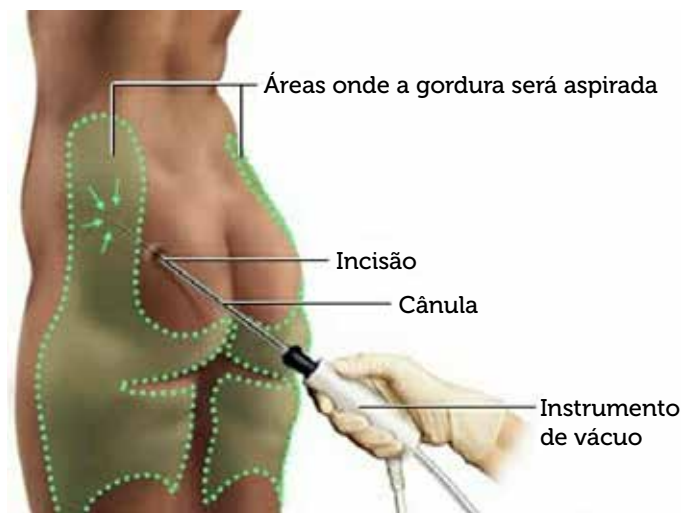
FONTE: Disponível em <<http://www.sbcsp.org.br/seguranca/>>. Acesso em: 23 ago. 2016.

## 2 LIPOASPIRAÇÃO

De um modo geral, segundo Souto, Freitas e Merheb (2005), a lipoaspiração é definida como um procedimento cirúrgico para a remoção de células de gordura do tecido celular subcutâneo, cânulas são conectadas a um sistema de aspiração com o intuito de modelação corporal. A lipoaspiração não é indicada para tratamento de obesidade, apenas para tratamento de lipodistrofias localizadas.

O tipo de anestesia utilizado depende da área a ser operada e do volume de gordura a ser removido. Pode ser desde anestesia local, local com sedação, peridural ou ainda anestesia geral. O tempo de internação varia de 12 a 24 horas (ANDRADE, 2016).

FIGURA 8 – LIPOASPIRAÇÃO



FONTE: Disponível em: <[https://scontent.fbnu1-1.fna.fbcdn.net/v/t1.0-9/24294125\\_1949228791759059\\_1574648456683301893\\_n.jpg?\\_nc\\_cat=0&oh=b2b1d5cc9f607e0ff6fbe53853b74a20&oe=5BD47FA7](https://scontent.fbnu1-1.fna.fbcdn.net/v/t1.0-9/24294125_1949228791759059_1574648456683301893_n.jpg?_nc_cat=0&oh=b2b1d5cc9f607e0ff6fbe53853b74a20&oe=5BD47FA7)>. Acesso em: 1º ago. 2018.

### 3 LIPOESCULTURA

Você deve estar se questionando a respeito de qual é a diferença entre lipoaspiração e lipoescultura, também conhecida como lipoenxertia. Vamos esclarecer de forma rápida e objetiva: a lipoaspiração apenas faz a retirada da gordura do corpo, e a lipoenxertia faz o reaproveitamento da gordura retirada, ou seja, retira-se a gordura de um local para colocar em outro.

Desta forma, é correto afirmar que a lipoenxertia é uma evolução da lipoaspiração, porque ela permite o reaproveitamento da gordura aspirada. É possível fazer a enxertia em diversas regiões do corpo, como glúteos e sulcos da face.

A anestesia depende muito da área a ser operada e do volume de gordura a ser retirado. Pode ser desde anestesia local, anestesia local com sedação, peridural ou ainda anestesia geral.

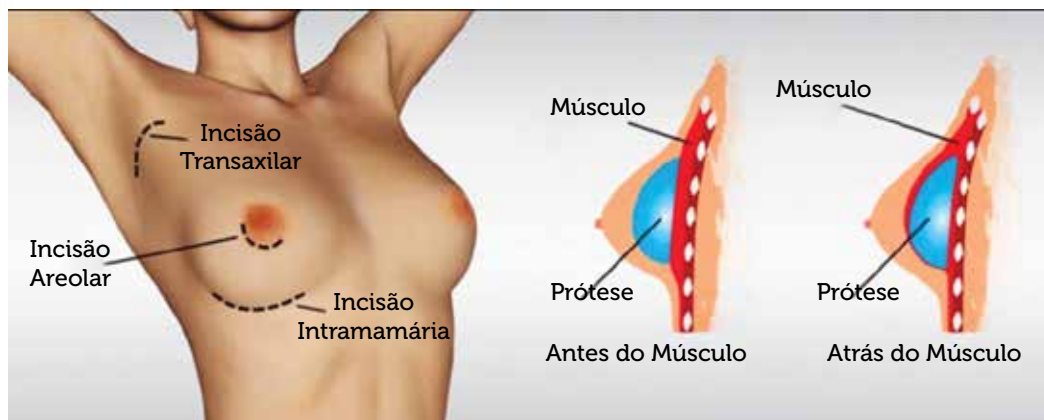### 4 MAMOPLASTIA DE AUMENTO

A mamoplastia de aumento tem como objetivo, como o próprio nome já sugere, aumentar os seios através do implante de prótese mamária de silicone. Ela é indicada para pacientes que têm seios pequenos ou que após a amamentação perderam volume mamário, sem que houvesse ptose de mama.

Existem três técnicas mais utilizadas para a colocação da prótese, que são: pariareolar inferior = em volta da aréola, submamária = no sulco da mama, ou ainda a incisão axilar = através da axila. A localização da prótese pode ser em dois espaços diferentes: embaixo da glândula mamária ou atrás do músculo. Todas essas particularidades serão decididas em conjunto com o médico, depois de discutidos todos os prós e contras de cada técnica (ARAÚJO, 2018).

A escolha da prótese ideal será feita na consulta médica, através da examinação do paciente. No Brasil, normalmente opta-se pela prótese de silicone, texturizada, redonda ou anatômica. Uma outra opção são as próteses salinas, mas são pouco utilizadas aqui no Brasil.

FIGURA 9 – MAMOPLASTIA DE AUMENTO

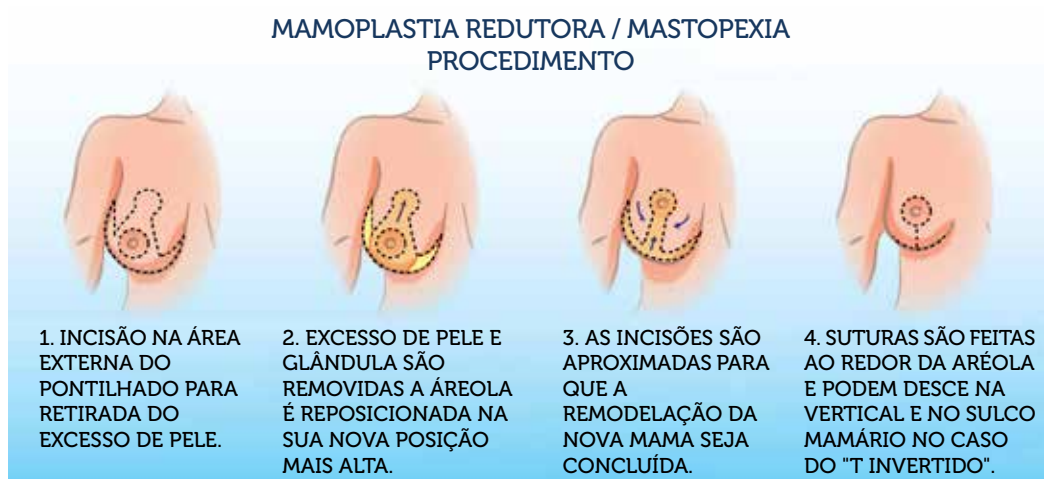


FONTE: Disponível em: <<http://www.alieksieicarrijo.com.br/images/cirurgias/protese-mama.jpg>>. Acesso em: 8 ago. 2018.

## 5 MAMOPLASTIA REDUTORA

Diferentemente da mamoplastia de aumento, a mamoplastia redutora tem por objetivo, como o próprio nome sugere, reduzir a mama. Aí você deve estar se perguntando: o que levaria alguém a reduzir as mamas se a maioria das mulheres recorre ao aumento de mamas? Seios muito grandes podem gerar problemas de coluna e outros problemas, devido ao seu alto peso. Também é indicada para os casos de seios caídos, mas, nestes casos, normalmente é feito o implante de prótese apenas para levantar os seios.

FIGURA 10 – MAMOPLASTIA REDUTORA



FONTE: Disponível em: <<http://drmarcolongo.com.br/wp-content/uploads/2014/01/TECNICA-MAMA-1024x486.jpg>>. Acesso em: 30 jul. 2018.





Todos os anos, milhares de mulheres recorrem à cirurgia de mamoplastia redutora. São mulheres que sentem a necessidade de fazer a redução mamária por questões de saúde, isso porque seios muito grandes podem acarretar em problemas de saúde, como: problema de coluna, hérnia, baixa autoestima e, nos casos mais graves, até depressão. A mamoplastia redutora não é considerada apenas estética, mas sim um procedimento corretivo de grande importância para a saúde. Por conta disso, o SUS já oferece gratuitamente o procedimento para as mulheres que sofrem com esses problemas.

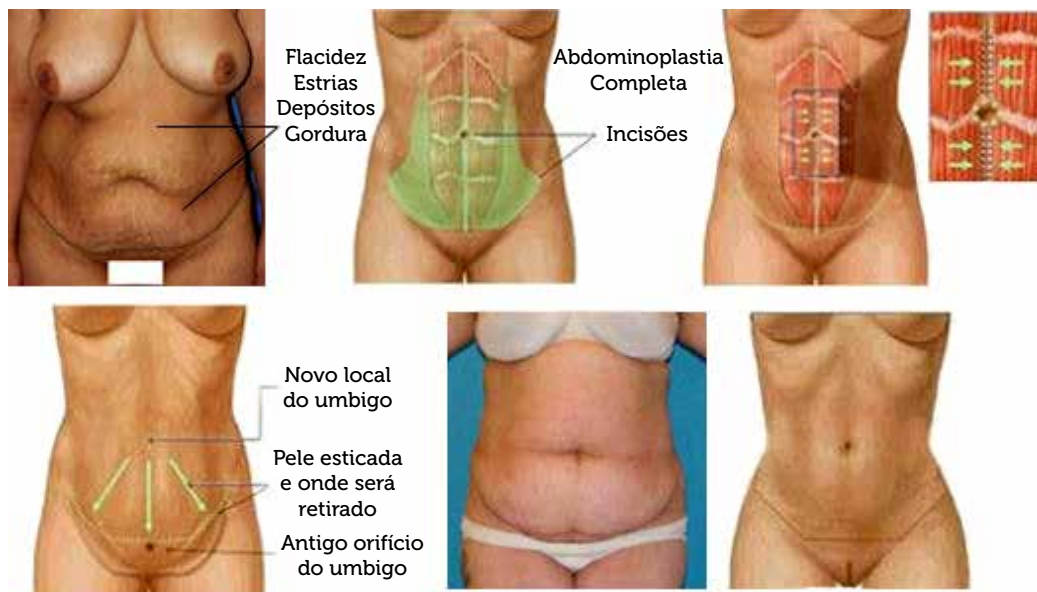FONTE: Disponível em: <<http://drmarcolongo.com.br/services-view/mamoplastia-redutora-mastopexia/>>. Acesso em: 8 ago. 2018.

## 6 ABDOMINOPLASTIA

A cirurgia plástica de abdômen tem como objetivo remover o excesso de gordura e de pele da região do abdômen. Muitas mulheres passam pelo processo de engordar e emagrecer ao longo da vida, o que acaba gerando flacidez excessiva e, em muitos casos, estrias. Desta forma, temos à disposição essa cirurgia para realizar as correções. Vamos entender um pouco mais sobre esse processo.

Como se trata de cirurgia de contorno corporal, a abdominoplastia, muitas vezes, é acompanhada de lipoaspiração de flancos (região lateral do abdômen), dorso, ou outras áreas de necessidade para a harmonia dessas partes do corpo. A lipoaspiração é utilizada para retirar gordura, enquanto a abdominoplastia apenas retira o excesso de pele e flacidez, sendo esta a grande diferença entre as duas.

FIGURA 11 – ABDOMINOPLASTIA



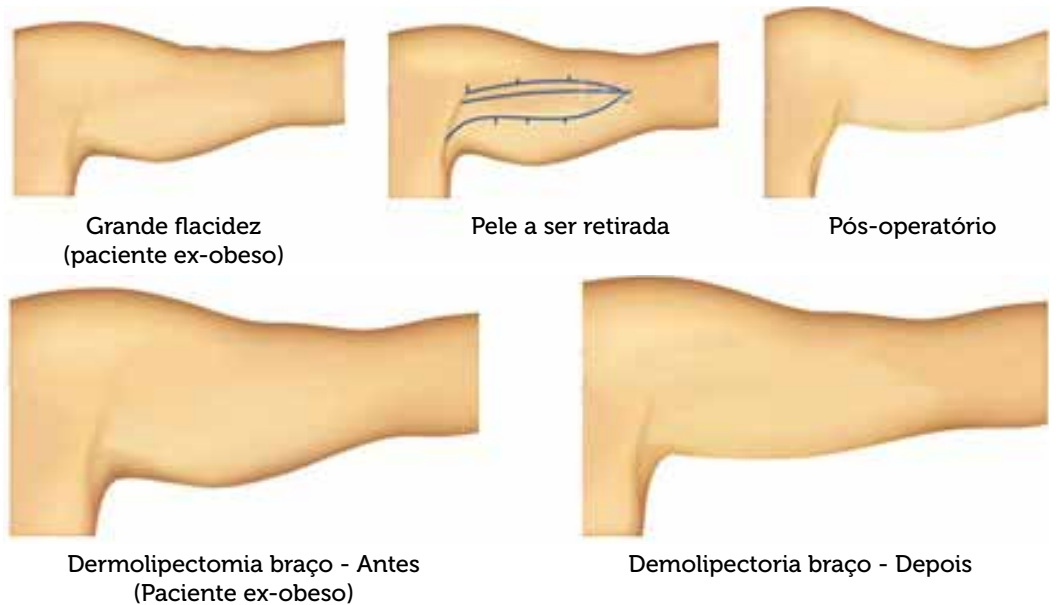
FONTE: Disponível em: <<http://www.cirurgiaplasticanet.com/fotos/fotos-abdominoplastia.jpg>>. Acesso em: 30 jul. 2018.

## 7 DERMOLIPECTOMIA DO BRAÇO

A dermolipectomia de braço é a cirurgia plástica que tem como objetivo remover o excesso de pele e, em alguns casos, o excesso de gordura da região posterior do braço.

Após grandes emagrecimentos, períodos em que a pessoa ganhou e perdeu peso e mesmo com o passar dos anos, é comum que ocorra um abaulamento da região posterior do braço. Essa pele, por ser muito fina, não contrai o suficiente após a perda de peso, acarretando em excesso de pele e flacidez (COLANERI, 2017).

FIGURA 12 – DERMOLIPECTOMIA BRAQUIAL



FONTE: Disponível em: <<https://www.cirurgiaestetica.com.br/wp-content/uploads/2017/07/ilustracoes-dermolipectomia-dos-bracos-img-02.jpg>>. Acesso em: 30 jul. 2018.

## 8 DERMOLIPECTOMIA DE COXA

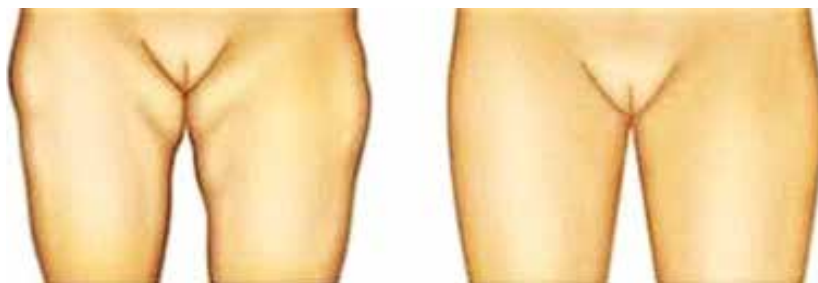A dermolipectomia de coxa é a cirurgia plástica que tem como objetivo remover o excesso de pele e, em alguns casos, o excesso de gordura da região interna da coxa.

Após grandes emagrecimentos, períodos em que a pessoa ganhou e perdeu peso e mesmo com o passar dos anos, é comum que ocorra um abaulamento da região interna da coxa. Essa pele, por ser muito fina, não contrai o suficiente após a perda de peso, acarretando em excesso de pele e flacidez.

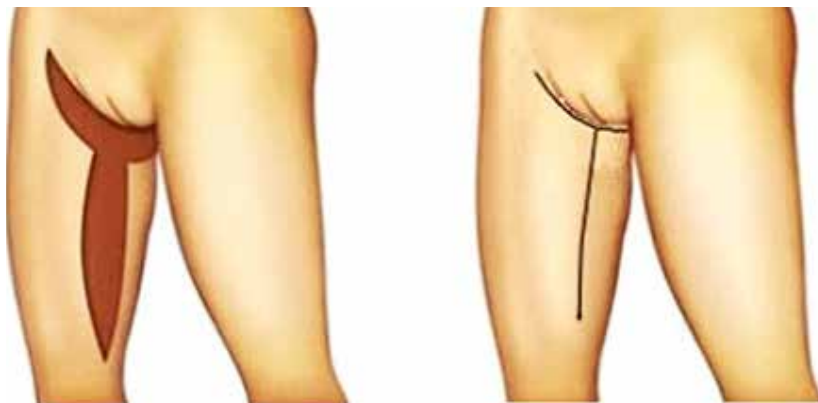
A anestesia para este tipo de procedimento será a anestesia peridural ou geral. O tempo de internação pode variar de 24 a 48 horas, e vai depender muito da recuperação e orientação do médico.

A cirurgia pode ser realizada de duas formas, quando existe apenas a flacidez próxima à virilha, a cicatriz fica posicionada na prega já existente nessa região. Quando a flacidez acomete toda a região entre as coxas, haverá uma cicatriz mais extensa, que poderá chegar até a proximidade dos joelhos. A extensão da cicatriz manterá estreita relação com a intensidade da flacidez e, portanto, com a quantidade de tecido a ser removido (ALMEIDA, s.d.).

FIGURA 13 – DERMOLIPECTOMIA DE COXAS



Pré e pós-operatório de frente



Plano cirúrgico  
(área a ser retirada)

Cicatriz final

FONTE: Disponível em: <<https://www.marcelascarpa.com.br/wp-content/uploads/2017/07/coxas.jpg>>. Acesso em: 8 ago. 2018.

## 9 PRÓTESE DE GLÚTEO

Também conhecida como gluteoplastia de aumento, este procedimento é utilizado para o embelezamento da região glútea. Segundo Gonzalez (2005), o aumento das nádegas por implante e os tratamentos de ptose por *liftings* são os procedimentos mais importantes de gluteoplastia. A falta de projeção curvilínea nas nádegas, a ptose e a flacidez das nádegas são problemas estéticos que podem ser corrigidos através dessas técnicas.

Ainda segundo os estudos de Gonzalez (2005), a gluteoplastia de aumento pode ser dividida em três tipos:

- Subcutâneas – subfasciais.
- Retromusculares (entre músculo glúteo maior e médio).
- Intramusculares (espaço criado cirurgicamente dentro da massa do glúteo maior).

Existem vários tipos e modelos de prótese de glúteo, cada uma com uma indicação específica para o tipo de nádega do paciente. A forma pode ser redonda ou anatômica, conforme a projeção da prótese. O conteúdo é gel de silicone de alta coesividade (propriedade que as moléculas do gel de silicone têm de manter-se ligadas, não permitindo que o gel escorra, caso o implante se rompa.) O tipo e o formato de prótese serão indicados e escolhidos pelo médico, após estudo e análise do paciente (FERRAZ, s.d.).

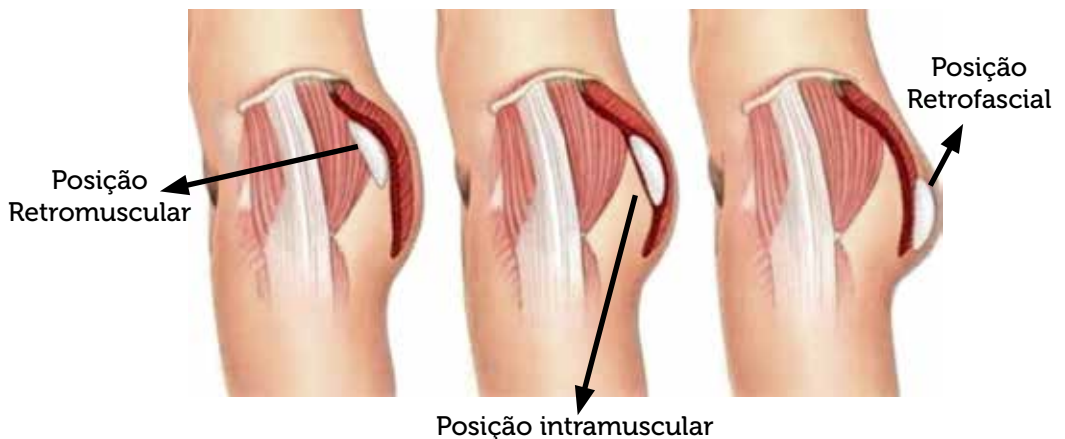Outra maneira de se aumentar o "bumbum" é através de lipoenxertia, quando a paciente tem excesso de gordura localizada suficiente para que dê um bom resultado. Normalmente, a lipoenxertia das nádegas ocorre quando a paciente se submete a uma cirurgia de lipoaspiração (FERRAZ, s.d.).

O tipo de anestesia utilizado para esta cirurgia será a peridural ou geral, dependendo de cada caso, e o tempo de internação pode variar de 24 a 48 horas.



A prótese de glúteo é específica para receber pressão (quando a paciente senta, deita, corre), sendo mais resistente e espessa que a prótese de mama. É sempre muito importante se certificar a respeito de qual cirurgião utilizará, porque a prótese de mama, que é mais barata, se usada para esta cirurgia tem maior probabilidade de estourar e menor longevidade, precisando ser trocada mais cedo, além de desencadear outros problemas, caso venha a estourar (FERRAZ, s.d.).

FIGURA 14 – GLUTEOPLASTIA




FONTE: Disponível em: <<http://drpaulorenato.com.br/images/protesedegluteos2.jpg>>. Acesso em: 8 ago. 2018.

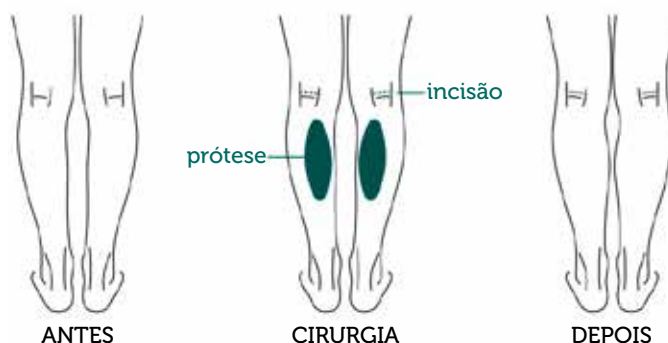
## 10 PRÓTESE DE PANTURRILHA

A cirurgia para aumento da panturrilha é um procedimento cirúrgico que está ganhando cada vez mais adeptos. É realizada com a finalidade de dar volume à região da panturrilha, porque existem muitas pessoas com coxas grossas e panturrilha fina, o que esteticamente não fica bonito. Após o procedimento a perna terá sua projeção aumentada para trás.

FIGURA 15 – PRÓTESE DE PANTURRILHA



TIPOS DE PRÓTESE



FONTE: Disponível em: <<http://www.drricardosilveira.com.br/wp-content/uploads/2013/05/protese-de-panturilha-002.jpg>>. Acesso em: 31 jul. 2018.

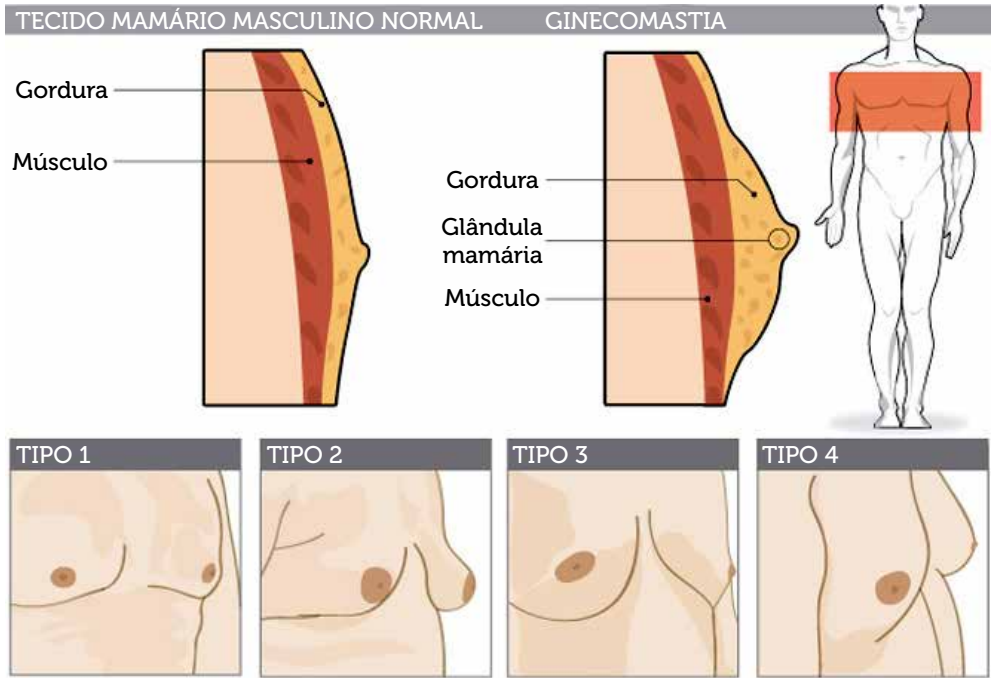
## 11 GINECOMASTIA

Esta cirurgia plástica é especialmente voltada ao público masculino. Ela tem como objetivo corrigir o aumento da mama masculina, que pode ocorrer por diversos motivos.

Vamos entender um pouco mais sobre esse conceito: “A ginecomastia é o aumento da mama masculina. O termo ginecomastia vem do grego, em que gine significa mulher, e matos significa mama. Essa doença pode ser causada por uma variedade de alterações fisiopatológicas” (ARRUDA; CAPOROSI; FREIRE, 2005, p. 615).

Ainda segundo Arruda, Caporossi e Freire (2005), a ginecomastia pode ocorrer em qualquer idade. O aumento da mama masculina de forma passageira, no período neonatal, é comum, o aumento da mama no período anterior à puberdade é bastante raro.

FIGURA 16 – GINECOMASTIA



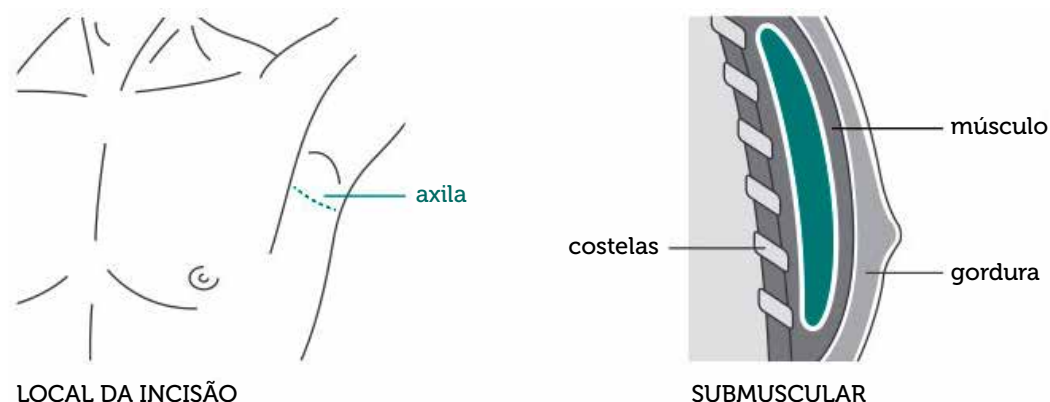
FONTE: Disponível em: <[https://imgsapp2.uai.com.br/app/noticia\\_133890394703/2014/05/28/192345/20140527162903182478i.jpg](https://imgsapp2.uai.com.br/app/noticia_133890394703/2014/05/28/192345/20140527162903182478i.jpg)>. Acesso em: 31 jul. 2018.

## 12 PRÓTESE PEITORAL

A cirurgia plástica não é uma coisa só de mulheres. Os homens estão perdendo a vergonha de serem vaidosos e têm procurado cada vez mais a cirurgia para resolver problemas e melhorar a autoestima. A prótese de peitoral é bastante buscada por homens que, mesmo com muita malhação, não conseguem grande aumento dos músculos. A cirurgia também pode ser indicada para os casos de Síndrome de Poland, na qual falta parte ou a totalidade do músculo peitoral em uma ou nas duas mamas.

A diferença para a prótese feminina está no formato, as próteses masculinas possuem formato quadrado e achatado, de textura lisa. A prótese é colocada através da axila e sempre atrás do músculo.

FIGURA 17 – PRÓTESE PEITORAL



FONTE: Disponível em: <<http://www.drricardosilveira.com.br/wp-content/uploads/2013/05/protese-peitoral-003.jpg>>. Acesso em: 31 jul. 2018.

### 13 LIPOABDOMINOPLASTIA

A lipoabdominoplastia é a junção de dois procedimentos cirúrgicos: lipoaspiração + abdominoplastia. A primeira é utilizada para remoção do excesso de gordura sem, no entanto, remover o excesso de pele, e a abdominoplastia é utilizada para a remoção do excesso de pele sem remoção do excesso de gordura. Desta forma, uma complementa a outra.

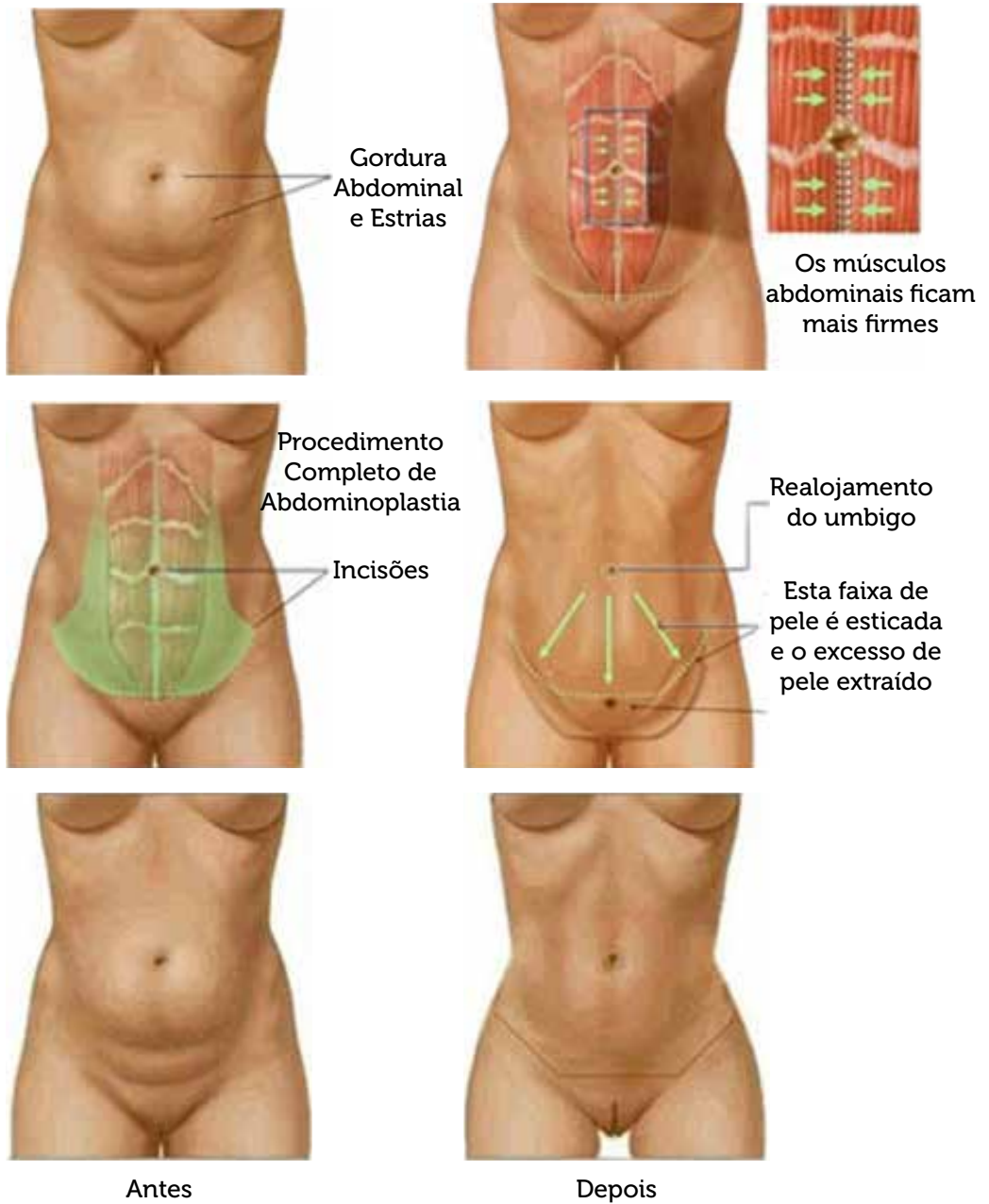
A lipoabdominoplastia é indicada para os pacientes que apresentam gordura localizada na região abdominal, associada ao excesso de pele abdominal.

A técnica consiste em, primeiramente, realizar a lipoaspiração, na qual ocorre a retirada do excesso de gordura, deixando a pele do abdômen mais frouxa. Em seguida, realiza-se a abdominoplastia para a retirada do excesso de pele frouxa.

A cirurgia é realizada, normalmente, sob anestesia peridural ou geral, dependendo do caso.



FIGURA 18 – LIPOABDOMINOPLASTIA



FONTE: Disponível em: <[http://www.rodrigoteles.com.br/images/faq/6\\_d1.jpg](http://www.rodrigoteles.com.br/images/faq/6_d1.jpg)>. Acesso em: 1º ago. 2018.

## LEITURA COMPLEMENTAR

### CIRURGIA PLÁSTICA ESTÉTICA

A cirurgia plástica é hoje uma área de atuação bastante ampla, que pode ser definida pelo conjunto de procedimentos clínicos e cirúrgicos utilizados pelo médico para reparar e reconstruir partes do revestimento externo do corpo humano. Permite, assim, a correção de eventual desequilíbrio psicológico causado pela deformação. O objetivo final é sempre o de promover melhor qualidade de vida para os pacientes.

A eficiência do tratamento proposto deve ser avaliada, segundo os princípios científicos da medicina, com base em evidências. Os resultados obtidos com o emprego das técnicas cirúrgicas são submetidos a critérios conhecidos. Por exemplo, nos casos de ausência de uma orelha, a outra, "normal", é o padrão que representa a forma que pretendemos atingir, embora raramente consigamos. Quando há diferentes procedimentos cirúrgicos possíveis, a eficiência deles e seus índices de sucesso devem ser comparados.

Na cirurgia plástica, determinamos a melhoria obtida em relação à situação inicial e não em relação a um eventual padrão ideal de beleza. Esses conceitos são claros se considerarmos a cirurgia plástica, dita "reparadora", relacionada às deformidades congênicas ou adquiridas, em geral desvios do "normal" – por exemplo, em criança que nasce com fissura labiopalatina ou em paciente com o corpo afetado por extensa queimadura.

Entretanto, na parte da cirurgia plástica que tem sido denominada de cirurgia estética, esses critérios não são tão facilmente aplicados. A própria definição do que é cirurgia estética é ainda controversa e há poucos trabalhos na literatura médica sobre a avaliação de seus procedimentos baseada em evidências. A superexposição do tema na mídia leiga afeta ainda mais a correta percepção do papel dessas cirurgias na melhoria da qualidade de vida das pessoas. Há críticas de que seriam modismo ou futilidade.

A cirurgia reparadora é aquela realizada em estruturas anormais do corpo causadas por defeitos congênicos, anomalias do desenvolvimento, trauma, infecção, tumor ou doença. É geralmente feita para melhorar uma função, mas pode também ser feita para uma aproximação de aparência normal.

Cirurgia estética é a realizada para dar nova forma a estruturas normais do corpo, com o objetivo de melhorar a aparência e a autoestima. Assim, a cirurgia plástica estética tem por objetivo melhorar a aparência de pessoas cujo problema não tenha sido causado por doença ou deformidade. São alterações fisiológicas, como o envelhecimento, a gravidez ou desvios da forma externa do corpo, que não configuram patologia, mas causam alterações psicológicas.

Os procedimentos cirúrgicos podem ser agrupados: aqueles para rejuvenescimento facial; para melhorar o contorno corporal, as cirurgias para alterar o volume e forma da mama, as destinadas a melhorar a forma do nariz, da orelha etc.

Não há, na literatura, como já dissemos, muitos relatos sobre avaliação mais precisa e objetiva dos resultados dessas intervenções. Os critérios, na maioria das vezes, são subjetivos, seja por parte do cirurgião, seja por parte dos pacientes, e estes, muitas vezes, são induzidos por expectativas falsas difundidas pela mídia leiga.

Parece fundamental que a avaliação seja mais clara para que essas intervenções possam ser consideradas como o são quaisquer outros procedimentos médicos. Acreditamos que elas são benéficas para melhorar a qualidade de vida dos pacientes, mas devem ser estudadas com critérios mais científicos baseados em evidências.

A estética do corpo humano não pode ser medida pelos critérios clássicos de avaliação científica, pois o conceito do belo é subjetivo e sujeito a variações e gosto individual; no corpo humano não há belo "normal", e a estética filosófica se preocupa com o belo ideal, artístico, por definição, fora da média. É difícil defini-lo, pois é variável segundo os costumes, a época, a raça e a população.

Hegel considerava o belo "como o que não se define, mas é imediatamente reconhecível quando se vê". Dizia ser importante que contivesse harmonia. Estudiosos da estética dividem desde o início do século o julgamento estético em três estágios: a apreensão do objeto pelos sentidos, comparação com experiências anteriores e, segundo a linha de Kant e Schopenhauer, a concretização da sensação do belo pelo prazer cedido a quem observa.

Farkas, em trabalho de caráter antropológico, tentou definir as medidas físicas faciais consideradas atraentes em jovens da Califórnia, mas, embora tenha coletado número expressivo de dados sobre ângulos e linhas faciais, não conseguiu caracterizar quais deles definiriam, em teoria, uma pessoa como atraente.

Parece-nos evidente que o conceito ideal de beleza não deva ser utilizado para definir o resultado da cirurgia e a capacidade do cirurgião plástico. No estágio atual da ciência não há como chegarmos à perfeição estética para toda a humanidade.

Os procedimentos cirúrgicos devem procurar melhorar aspectos estéticos daquela parte corpórea, daquela face ou mama, supondo, é claro, que haja "déficit estético". A avaliação dos resultados determinará se houve melhoria no que se procurou tratar. Em outras palavras, deve-se tentar estabelecer se houve ganho estético após a realização do procedimento, em que grau e em qual proporção, comparativamente com a situação que existia anteriormente.

A comparação entre diferentes técnicas é fundamental para determinar qual seria a mais eficiente para aquela indicação. A introdução de nova técnica só se justifica quando vier substituir outra, já realizada, com vantagem. Há necessidade de casuísticas maiores, seguidas com tempo adequado, para que essa comparação seja mais conclusiva.

Na discussão sobre resultado cirúrgico, é muito relevante o estudo da incidência de complicações e, principalmente, de fatores que levem a alterações estéticas ditas "negativas". Não há dúvida de que o dado geral mais importante se refere à quantidade e à qualidade de cicatrizes resultantes, inevitáveis em qualquer operação em que se incisa, além da pele, pelo menos o celular subcutâneo. Do ponto de vista psicológico, reveste-se de caráter ainda mais importante para os pacientes por revelar que passaram por transformação estética – eles não podem esconder que fizeram a cirurgia.

Trabalhos da década de 70 e mais recentes procuraram quantificar o aspecto estético da cicatriz, dando notas a aspectos da cicatriz, como coloração, forma, volume e distinção dos tecidos vizinhos. Propõem critérios para separar as cicatrizes de evolução normal, esteticamente menos percebidas, daquelas exuberantes (hipertróficas) ou mesmo patológicas (queloides).

A porcentagem de complicações encontrada em populações operadas com diferentes técnicas é importante, deve ser cotejada com a encontrada em média naquela comunidade e eventualmente comparada com dados internacionais. Esses dados – evidências – devem, hoje, fazer parte de qualquer publicação que trate de tema cirúrgico em que o aspecto das cicatrizes seja importante. A relevância desses conceitos e sua quantificação no contexto médico-legal parecem clara.

O critério, talvez fundamental hoje para a avaliação dos resultados de procedimento estético, principalmente nos EUA, é o da satisfação dos pacientes.

Inicialmente considerado subjetivo, aleatório e, portanto, pouco científico, passou a ter maior importância nos "outcome studies", em que se acrescentaram medidas mais objetivas de comportamento, tais como questionários padronizados, que inferem características de comportamento, e testes psicológicos conhecidos, que afastam ideias preconcebidas e passam a refletir mais adequadamente o ganho na autoestima obtido após essas operações.

Sarwer et al. (s.d.), em trabalho recente, fazem revisão dos métodos psicológicos investigativos usados na cirurgia estética e propõem critérios baseados na imagem corporal. Esta é definida como o conceito multifacetado, compreendendo os pensamentos e o comportamento a respeito do corpo, influenciados no desenvolvimento por fatores perceptivos e socioculturais. A imagem corporal já havia sido definida como o conjunto de percepções, pensamentos e sentimentos sobre o corpo e experiências corporais.

Eles retomam o tema de que as pessoas procuram a cirurgia estética não somente para alterar sua aparência externa (seu esquema corporal), mas também para a transformação de aspectos psicológicos relacionados ao corpo (ou partes dele), sua imagem corporal. Quatro elementos do conceito de imagem corporal são importantes aqui: a realidade física da aparência em geral, a percepção dela pelo paciente, a importância dada por ele a essa aparência e, o que é talvez o mais importante, seu grau de insatisfação com ela.

A investigação dos resultados do tratamento cirúrgico deverá ser também feita com base no ganho psicológico conseguido após a cirurgia. A questão é complexa, porque não se conhece o grau de insatisfação com a imagem corporal existente na população em geral, ou naquela que procura cirurgia estética. Não são as alterações patológicas com grau extremo de insatisfação com a forma do corpo – as dismorfobias ("body dysmorphic disorders").

Iniciamos, na década de 90, os estudos sobre o tema, com a colaboração da dra. Sandra Faragó Ribeiro, psicóloga com atuação na Divisão de Cirurgia Plástica. Ela usou questionários e testes psicológicos bem conhecidos, tais como o do "Desenho da Figura Humana" (DFH) e o "Crown-Crisp Experimental Index" (CCEI), que permitem medir alterações em traços da personalidade, comparando os dados antes e após a modificação da forma externa promovida pela cirurgia. Os trabalhos mais significativos foram feitos com a cirurgia estética de face e plástica redutora de mama.

FONTE: Disponível em: <[http://www.alran.com.br/arquivos/artigos/Cirurgia\\_Plastica\\_Estetica\\_-\\_Avaliacao\\_dos\\_Resultados.pdf](http://www.alran.com.br/arquivos/artigos/Cirurgia_Plastica_Estetica_-_Avaliacao_dos_Resultados.pdf)>. Acesso em: 31 jul. 2018.

# RESUMO DO TÓPICO 2

**Neste tópico, você aprendeu que:**

- Existem técnicas e procedimentos realizados no pós-operatório corporal.
- Lipoaspiração é um procedimento cirúrgico para a remoção de células de gordura do tecido celular subcutâneo.
- Lipoescultura é uma evolução da lipoaspiração, porque permite o reaproveitamento da gordura aspirada.
- A mamoplastia de aumento serve para aumentar os seios através do implante de prótese mamária de silicone.
- A mamoplastia redutora tem por objetivo, como o próprio nome sugere, reduzir a mama.
- A abdominoplastia tem como objetivo remover o excesso de gordura e de pele da região do abdômen.
- O principal objetivo da dermolipectomia do braço é remover o excesso de pele e, em alguns casos, o excesso de gordura da região posterior do braço.
- A dermolipectomia da coxa tem como objetivo remover o excesso de pele e em alguns casos excesso de gordura da região interna da coxa.
- Prótese de glúteo, conhecida também por gluteoplastia de aumento, é um procedimento utilizado para o embelezamento da região glútea.
- A prótese de panturrilha é implantada com a finalidade de dar volume à região da panturrilha.
- Ginecomastia é um procedimento especialmente voltado ao público masculino, tem como objetivo corrigir o aumento da mama masculina.
- A prótese de peitoral é bastante buscada por homens que, mesmo com muita malhação, não conseguem grande aumento dos músculos.
- Lipoabdominoplastia é a junção de dois procedimentos cirúrgicos: lipoaspiração + abdominoplastia.



- 1 O padrão de corpo e rosto perfeito, imposto principalmente pela mídia, vem gerando uma grande insatisfação com a autoimagem e autoestima em mulheres normais da nossa sociedade. Como consequência, encontramos mulheres dispostas a se submeter a procedimentos estéticos cada vez mais invasivos, como as cirurgias plásticas.
- a) Como você descreve a relação das pessoas com a sua autoimagem nos dias de hoje?
  - b) Disserte sobre a diferença entre cirurgia reparadora e cirurgia estética.





## SEQUELAS E INTERCORRÊNCIAS PÓS-CIRÚRGICAS

## 1 INTRODUÇÃO

Conforme Boscoli (2010), após o evento cirúrgico, os macrófagos dão o alarme de que o organismo foi lesado e estas células se movem em direção ao local da lesão, onde atuam como potentes estimuladores da síntese de colágeno, que vem a preencher o local onde estavam as células que foram lesionadas. Neste processo de agressão tecidual, que ocorre em qualquer procedimento cirúrgico, podem estar associados diversos tipos de alterações, tais como edema, equimoses, hematomas, necrose tecidual, hipoestesia, irregularidade da superfície cutânea, formação de tecido cicatricial, cicatrizes e fibroses. Silva (2001) comenta que no pós-operatório de cirurgias estéticas a utilização dos recursos terapêuticos tem sido amplamente indicada, devido aos eventos clínicos comuns citados acima.

Borges (2006) descreve o reparo tecidual em três fases: inflamatória, proliferativa e remodelamento. Na fase inflamatória representa a resposta inicial de defesa do local agredido, e embora o padrão não seja uniforme, a intensidade e a duração da reação são determinadas tanto pela gravidade da lesão quanto pela capacidade racional do organismo.

O processo inflamatório induz a agregação das plaquetas, que culmina na coagulação do sangue e, por fim, na formação de um molde de fibrina que preenche a ferida (KEDE; SABATOVICH, 2003).

O processo inflamatório está intimamente relacionado ao processo de reparo. A inflamação serve para destruir, diluir ou imobilizar o agente agressor, e com o tempo deflagrar uma série de acontecimentos que, tanto quanto possível, curam e reconstituem tecido lesado. A inflamação começa no exato momento da lesão. O sangramento traz plaquetas, hemácias e fibrina, determinando a aderência entre as bordas da ferida, sem valor mecânico. Quando ocorre a lesão, a permeabilidade vascular apresenta alterações, como perda da integridade das células endoteliais, vazamento de fluido e componentes plasmáticos do compartimento intravascular, migração de leucócitos e eritrócitos dos vasos para o tecido extravascular (BORGES, 2006).

Na fase proliferativa ocorre formação de tecido de granulação e a reconstituição da matriz extracelular. De uma forma geral, o processo de cicatrização tem início em torno de 24 horas após a agressão. A formação do tecido de granulação envolve o acúmulo de macrófagos, a proliferação de fibroblastos,

a deposição de matriz extracelular e a angiogênese. Os fibroblastos, quando estimulados pelas substâncias liberadas por plaquetas e macrófagos, proliferam, migram, depositam matriz extracelular e causam a retração da ferida. A matriz celular serve como substrato para a migração de macrófagos, células angiogênicas e outros fibroblastos. Os processos de diferenciação celular, degradação do tecido dermal, síntese e remodelação são guiados por citocinas, interações célula-célula e célula-matriz (BORGES, 2006).

Na fase de remodelamento é o resultado final do tecido de granulação, que é composto por fibroblastos de aspectos inativos fusiformes, colágeno denso, fragmento de tecido elástico, matriz extracelular e poucos vasos. A fase final representa a evolução final da cicatriz constituída, podendo durar anos. A síntese de colágeno do tecido cicatricial eleva-se rapidamente entre o 6º e o 17º dia, e não ocorre mais após o 42º dia. Após esse período, o que teremos é o remodelamento do colágeno depositado. Portanto, para se conseguir prevenção da formação de fibroses, deve-se atuar terapêuticamente no início da síntese de colágeno. A última etapa do processo de remodelação é também a mais longa. Por até um ano, o tecido cicatricial remodela-se de acordo com as áreas funcionais de estresse (BORGES, 2006).

O reparo tecidual deixa de ser um processo fisiológico e, possivelmente, torna-se patológico mediante determinados riscos. No ato cirúrgico, as sequelas são inevitáveis, portanto, esperadas como um processo normal. Ao contrário das complicações, onde não se espera seu surgimento.

As sequelas podem ser caracterizadas pelas irregularidades cutâneas, equimoses, hipoestesia e edema, ressaltam Altomare e Machado (2006). As mesmas serão tratadas tanto por esteticistas quanto por fisioterapeutas. As complicações incluem perda sanguínea, hematomas, seroma e infecção, limitando a ação ao cirurgião para a indicação e realização dos tratamentos respectivos.

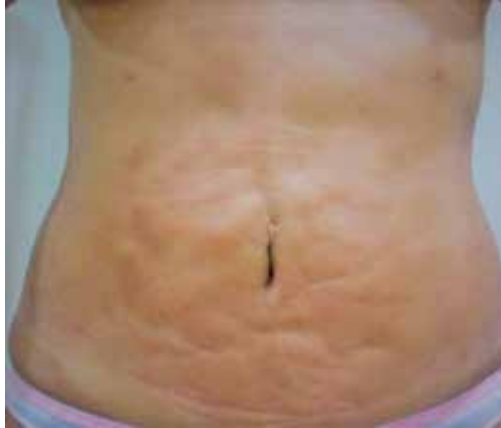Segundo Cataldo e Santiago (2002), as complicações ainda abrangem abscessos e deiscência de pontos cirúrgicos.

Destaca-se, a partir de Mauad, Mustafá e Banzato (2003), que a atuação do tecnólogo em Estética pode ser mais ampla, abrangendo intercorrências como fibroses, aderências, hematomas e cicatrizes, sempre revelando a permissão do cirurgião diante dos procedimentos indicados no pós-operatório.

## 2 FIBROSE

Macedo e Oliveira (2011) descrevem a fibrose como ondulações que aparecem na região lesionada, podendo ocorrer em maior ou menor grau. Esta disfunção se traduz na produção de colágeno de forma desordenada e desorganizada, o que leva à produção das ondulações, que podem causar repuxamento e dor ao paciente.

FIGURA 19 – FIBROSE



FONTE: Disponível em: <<http://i40.tinypic.com/5ml54j.jpg>>. Acesso em: 31 jul. 2018.

A formação da fibrose está relacionada a um processo cicatricial que ocorre a partir de um evento cirúrgico, que se inicia através de um complexo de respostas defensivas, que existe para manter a homeostasia do organismo. De acordo com Altomare e Machado (2006), o processo de restauração se inicia logo após o sangramento causado pela ruptura dos vasos sanguíneos, onde as plaquetas formam um coágulo inicial, que atrai células inflamatórias e outras substâncias responsáveis pelo processo de reparação tecidual.

Para prevenção é preciso atuar terapêuticamente no início da síntese de colágeno, que evidenciado por Altomare e Machado (2006), quando referenciam Schwartz (1987), eleva-se rapidamente entre o sexto e o décimo sétimo dia, e não ocorre mais após o quadragésimo segundo dia. Após esse período, o que se observa é o remodelamento do colágeno depositado.

Cataldo (2006) enfatiza que a utilização de massagens com manobras de fricção no local, drenagem linfática manual e o uso do ultrassom para ajudar liquefazer estas formações demonstram bons resultados. Sanches (2002) ainda complementa, diante de análises empíricas, que fibroses podem ser reduzidas e até eliminadas com o uso da vacuoterapia.

### 3 ADERÊNCIAS

A aderência constitui a adesão anormal das fibras de colágeno às estruturas vizinhas durante a imobilização, após trauma ou cirurgia, restringindo, assim, a elasticidade normal das mesmas (GUIRRO; GUIRRO, 2004). Estas aderências impedem o fluxo normal de sangue e linfa, aumentando ainda mais o quadro edematoso, retardando a recuperação. O tecnólogo em Estética atuará de forma preventiva, buscando evitar o surgimento de aderências.

Cataldo (2006) recomenda o uso do aparelho de alta frequência, bandagens frias e drenagem linfática manual para um bom resultado no tratamento. A utilização da endermoterapia também se torna promissora, de modo a favorecer a circulação sanguínea. Além desses, o ultrassom pode auxiliar na eliminação de aderências e fibroses instaladas, pelo fato de aumentar a elasticidade do tecido conjuntivo e diminuir a extensão da lesão mais rapidamente.

## 4 EQUIMOSSES E HEMATOMAS

Nas equimoses a pele apresenta uma coloração arroxeadada, devido ao rompimento dos capilares sanguíneos, desaparecendo conforme ocorre a reabsorção do líquido extravasado. Já no hematoma ocorre um acúmulo de sangue num órgão ou tecido, geralmente bem localizado, e que pode acontecer por causas diversificadas (YAMAGUCHI; SANCHES, 2003).

As técnicas de drenagem linfática, utilização de cosmetologia, citando o ácido mucopolissacárido polissulfúrico ou vitamina K-1; e no pós-operatório imediato o uso de compressas frias e após 72 horas a aplicação de compressas quentes, constituem tratamentos práticos que geram ótimos resultados. O uso do ultrassom facilita a reabsorção de hematomas por seu efeito vasodilatador e de aquecimento dos tecidos (GUIRRO; GUIRRO, 2004).

## 5 EDEMA

Edema define-se como um acúmulo excessivo de fluidos nos tecidos, que é altamente benéfico, pois é uma resposta do organismo sinalizando que há indícios sobre a reparação tecidual (GUIRRO; GUIRRO, 2004).

Cabe ao profissional da área estética utilizar recursos para minimizar o excesso de linfa, resultante de determinadas cirurgias plásticas, uma vez que a resposta inflamatória aumentará de acordo com a intensidade da lesão.

Altomare e Machado (2006), em seus estudos referentes à literatura de Schwartz (1987), ressaltam que manobras de drenagem linfática, uso da crioterapia e termoterapia se configuram como essenciais para atenuar o edema. Destacando que a redução definitiva do mesmo ocorre apenas quando houver diminuição dos níveis hormonais de adenocorticotrófico (ACTH) e da secreção de cortisol, que é liberada durante o processo de inflamação/reparo e no término da formação do tecido cicatricial por volta do vigésimo ao quadragésimo segundo dia.

## 5.1 SEROMA

Seroma pode ser derivado de um hematoma não detectado no pós-operatório imediato. Se o seroma for de pequeno volume, ele será reabsorvido, não precisando de uma nova cirurgia. Por outro lado, quando se fala de um seroma de grande volume, deve-se comprovar o diagnóstico por meio de métodos radiológicos de imagem, podendo até viabilizar a aspiração guiada do seroma. Na reincidência, em casos de implantes, este deve ser retirado e deve-se optar pela drenagem no seroma. Para recolocar o implante é necessário um tempo mínimo, que é de quatro a seis meses (MÉLEGA, 2003).

## 5.2 NECROSE TECIDUAL

De acordo com Robbins, Cotran e Kumar (1996), necrose é um padrão morfológico de morte celular. Os tecidos encontram-se sem oxigenação, sendo necessária a realização de desbridamento – procedimento restrito à ação médica – de modo a estimular a cicatrização das bordas ao centro da lesão. Já a atuação estética restringe-se à higienização local diante da análise do prontuário médico, além da utilização de recursos como microcorrentes e drenagem linfática manual (TARIKI, 2008).

## 5.3 HIPOESTESIA

Define-se como uma diminuição da sensibilidade tátil referida pelos pacientes. É um processo comum, dado ao grande trauma sofrido no tecido, à presença de edema e às alterações químicas que ocorrem durante o processo de inflamação/cicatrização do tecido lacerado. Sanches (2002) relata que esse retorno se inicia após a primeira semana, podendo demorar até seis meses para se restabelecer por completo. Ressalta ainda que, reduzindo o edema, o esteticista contribui para a regressão anestésica da região operada.

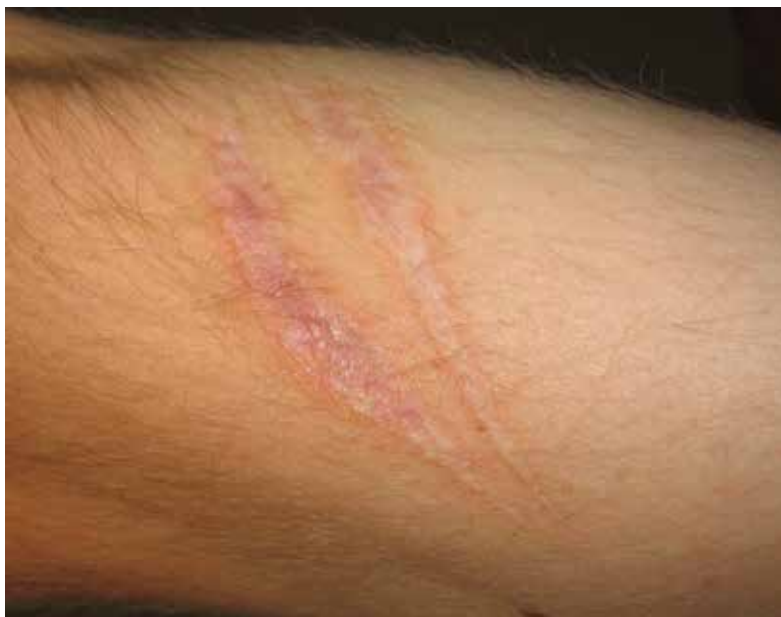A utilização de eletroterapia deve ser evitada, de modo a prevenir possíveis queimaduras. Assim, a recuperação é uma condição progressiva e natural de cada pessoa.

## 6 CICATRIZES

Guirro e Guirro (2004) afirmam que a cicatriz consiste na substituição do tecido lesado por conjuntivo neoformado, indicado como cicatricial. Destaca-se que esse é um processo fisiológico natural de reparo, em que quanto mais superficial a lesão, mais rápido ele ocorre.

De acordo com Kede e Sabatovich (2003), as cicatrizes podem ser atróficas, hipertróficas e queloidianas. Nas primeiras, há depressão e discromia, já as duas últimas constituem casos patológicos, nos quais os profissionais de estética também atuam. Segundo Guirro e Guirro (2004), as mesmas constituem-se como um problema estético significativo, caracterizando-se, em geral, por uma síntese de colágeno preponderante.

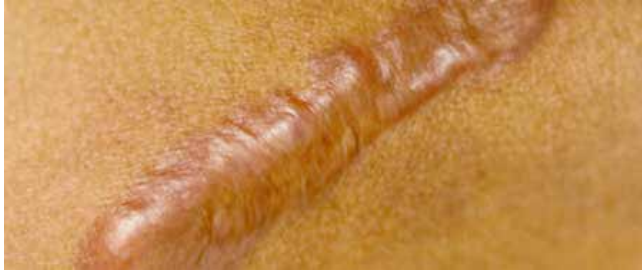FIGURA 20 – CICATRIZ ATRÓFICA



FONTE: Disponível em: <[http://www.hospitaldaher.com.br/laser\\_dermatologia/wp-content/uploads/2013/01/cicatriz.jpg](http://www.hospitaldaher.com.br/laser_dermatologia/wp-content/uploads/2013/01/cicatriz.jpg)>. Acesso em: 1º ago. 2018.

A cicatriz hipertrófica é uma área lisa, espessa, que se restringe ao local da lesão. Essa se reduz após um ano ou mais, de forma espontânea, afirmam Guirro e Guirro (2004). A mesma se desenvolve normalmente a partir de um trauma profundo, e clinicamente caracteriza-se por uma lesão acima do nível da pele, vermelha, com prurido e retraída (COSTA, 1999).

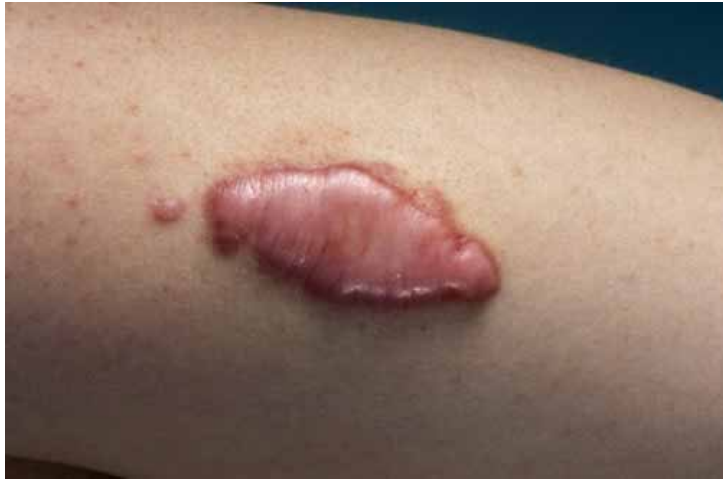FIGURA 21 – CICATRIZ HIPERTRÓFICA



FONTE: Disponível em: <<https://modaebelleza.org/wp-content/uploads/2015/04/cicatriz1.jpg>>. Acesso em: 22 ago. 2016.

Um queloide, porém, pode se estender muito além do sítio da lesão, são duros, salientes, de cor rosa, castanha ou branca; geralmente apresentam dor e/ou prurido. O mesmo não regride espontaneamente, havendo, segundo Guirro e Guirro (2004), relação entre sua formação e a predisposição genética.

FIGURA 22 – CICATRIZ QUELOIDE



FONTE: Disponível em: <<https://i0.wp.com/danieldziabas.com.br/wp-content/uploads/2017/10/QUELOIDE.jpg?fit=502%2C331>>. Acesso em: 31 jul. 2018.

A drenagem linfática manual firma-se como um recurso em potencial, pois suprime aderências e aumenta a elasticidade do tecido conjuntivo. O uso do aparelho de alta frequência também garante um resultado promissor, ressaltando que os tratamentos devem ser realizados em dias alternados, afirmam Cataldo e Santiago (2002). Já quanto ao queloide, o tratamento destina-se à remoção cirúrgica e à terapia medicamentosa, como os corticoides, destacam Guirro e Guirro (2004), além de massagens com ativos específicos (somente após o vigésimo primeiro dia de pós-operatório), e de eletroterapias como microcorrentes, endermoterapia e ultrassom, ressaltam Yamaguchi e Sanches (2003). Neste caso, o médico e a esteticista trabalharão em conjunto.

# RESUMO DO TÓPICO 3

**Neste tópico, você aprendeu que:**

- Após o evento cirúrgico, os macrófagos dão o alarme de que o organismo foi lesado e as células se movem em direção ao local da lesão, onde atuam como potentes estimuladores da síntese de colágeno.
- No processo de agressão tecidual, que ocorre em qualquer procedimento cirúrgico, podem estar associados diversos tipos de alterações, tais como edema, equimoses, hematomas, necrose tecidual, hipoestesia, irregularidade da superfície cutânea, formação de tecido cicatricial, cicatrizes e fibroses.
- A fibrose é como ondulações que aparecem na região lesionada, podendo ocorrer em maior ou menor grau.
- A aderência constitui a adesão anormal das fibras de colágeno às estruturas vizinhas durante a imobilização.
- As equimoses apresentam uma coloração arroxeadada, devido ao rompimento dos capilares sanguíneos, desaparecendo conforme haja a reabsorção do líquido extravasado.
- O edema define-se como um acúmulo excessivo de fluidos nos tecidos.
- O seroma pode ser derivado de um hematoma não detectado no pós-operatório imediato.
- A hipoestesia é uma diminuição da sensibilidade tátil.
- As sequelas pós-cirúrgicas que mais se destacam são: a formação de uma cicatriz hipertrófica, quelóide ou aderências e fibroses.





1 Após o reparo tecidual, temos a formação das cicatrizes, sendo um resultado inevitável gerado após a lesão ou cirurgia. No entanto, eventualmente, ocorre uma má cicatrização, o que contribui para o surgimento de cicatrizes inconvenientes. Com relação à classificação das cicatrizes, classifique V para as sentenças verdadeiras e F para as falsas:

- ( ) Em geral, o queiloide é caracterizado por apresentar dor e coceira.
- ( ) As cicatrizes que não apresentam sintomas e que não ultrapassam os limites da lesão são consideradas atróficas.
- ( ) As cicatrizes hipertróficas transcendem os limites da lesão e são assintomáticas.
- ( ) As cicatrizes hipertróficas são lisas, sem sulcos, nem poros e nem pelos.

Agora, assinale a alternativa CORRETA:

- a) ( ) V - F - F - V.
- b) ( ) F - F - V - F.
- c) ( ) V - F - V - F.
- d) ( ) V - F - F - F.

2 Descreva sobre equimoses, hematomas e edema.



# TRATAMENTOS ESTÉTICOS PÓS-OPERATÓRIO

## OBJETIVOS DE APRENDIZAGEM

**A partir do estudo desta unidade, você deverá ser capaz de:**

- conhecer os cuidados realizados em cada tipo de cirurgia;
- orientar sobre pós-operatório de cirurgias plásticas;
- saber os principais tratamentos utilizados no pós-operatório;
- conhecer os principais recursos eletroterápicos utilizados no pós-operatório;
- conhecer os principais recursos manuais utilizados no pós-operatório;
- elaborar protocolos para pós-operatório de cirurgias plásticas.

## PLANO DE ESTUDOS

Esta unidade está dividida em três tópicos. No decorrer da unidade você encontrará autoatividades com o objetivo de reforçar o conteúdo apresentado.

TÓPICO 1 – TRATAMENTOS ESTÉTICOS PÓS-OPERATÓRIOS – CUIDADOS

TÓPICO 2 – TRATAMENTOS ESTÉTICOS PÓS-OPERATÓRIOS – MANUAIS

TÓPICO 3 – TRATAMENTOS ESTÉTICOS PÓS-OPERATÓRIOS – ELETROTÉRAPICOS



## TRATAMENTOS ESTÉTICOS PÓS-OPERATÓRIOS – CUIDADOS

### 1 INTRODUÇÃO

O período pós-operatório inicia assim que o cliente sai do hospital e vai para casa, e é uma das fases que exige mais atenção e pode durar em torno de seis meses, período que o corpo demora para se restabelecer e a sua sensibilidade voltar quase que ao normal. Nesse período, deve-se evitar o consumo de bebidas alcoólicas, guloseimas e exposição ao Sol.

O pós-operatório só pode ser iniciado após liberação médica, desta forma, precisamos ter por escrito uma carta de liberação e recomendação do médico. Assim estaremos nos resguardando de qualquer problema que possa vir a acontecer, caso o cliente tenha vindo nos procurar sem a orientação de um médico.

Entre os objetivos que devemos buscar no pós-operatório de cirurgias plásticas estão a diminuição da dor de nossos clientes e a diminuição do edema local (possibilitando, assim, alívio para o desconforto, principalmente no momento de se movimentar). Quanto mais tarde for o início do pós-operatório, maior a chance de o cliente desenvolver fibrose, aderência dos tecidos, cicatrizes indesejadas, queloides e distrofias. O mesmo pode acontecer quando o pós-operatório for aplicado por profissionais sem o devido estudo e qualificação, por isso a importância de estarmos sempre nos aperfeiçoando neste ramo da estética, visto que seu crescimento está a cada ano maior.

Vamos agora conhecer o pós-operatório das principais cirurgias plásticas, já mencionadas.

### 2 RINOPLASTIA

Rinoplastia é o nome dado à cirurgia realizada no nariz, geralmente indicada para correções estéticas e que na maioria das vezes é realizada por insatisfação pessoal ou por correções patológicas. É, indubitavelmente, uma das operações mais desafiadoras da cirurgia plástica, pois além de o nariz representar uma figura central da face, prontamente evidenciando imperfeições ou cicatrizes, sua correção cirúrgica é de alta complexidade. O conhecimento amplo da

anatomia associado à capacidade de um planejamento técnico tridimensional envolvendo ossos, cartilagens e partes moles são fundamentais para se obter uma precisa conformidade, em que a margem de erro é medida em milímetros (KOSTIC; PEREIRA; SALVATO, 2010).

A rinoplastia é um procedimento cirúrgico utilizado para alterar a estrutura da parte externa do nariz (nariz externo). Embora frequentemente a rinoplastia seja feita por motivos estéticos, às vezes é realizada para reparar uma fratura do nariz ou um desvio do septo nasal. Com anestesia, os instrumentos inseridos pela narina são usados para remodelar a cartilagem nasal, a fim de alcançar a forma desejada. Um tamponamento e uma tala internos mantêm o nariz na posição desejada, enquanto ele cicatriza (TORTORA; GRABOWSKI, 2008).

Essa cirurgia pode ser bem dolorosa no pós-operatório, pois dependendo da técnica e do quanto o nariz foi modificado, o paciente se queixa de inchaço facial, dores e dificuldade para respirar, tendo que ficar em repouso por um período específico. Os fármacos e os tratamentos fisioterápicos e estéticos são importantes nessa fase, a drenagem linfática manual (DLM) é um dos recursos benéficos, a técnica é utilizada para descongestionar os vasos linfáticos e trazer alívio no quadro doloroso do paciente. A DLM pode ser realizada no segundo dia pós-cirúrgico, pois não precisa fazer a retirada do gesso de proteção do paciente, a drenagem pode ser realizada nas partes adjacentes do nariz, sendo estas as regiões: supraclavicular, cervicais superficiais, atingindo a região nasogeniana, e posteriormente na região frontal, drenando para os gânglios temporais, parotídeos, pré-auriculares, submandibulares, cervicais e supraclaviculares, facilitando o descongestionamento das vias linfáticas, contribuindo para diminuição do quadro doloroso, facilitando a respiração do paciente e logo diminuindo o edema facial característico da agressão da cirurgia (JUNIOR, 2001).

A pressão deve ser quase imperceptível e uniforme. A direção das manobras é indiferente, uma vez que a pressão exercida é insuficiente para afetar a circulação. O paciente deve estar com a cabeça levemente erguida, para que a gravidade auxilie o retorno venoso. Inicia-se pela região supraclavicular, seguindo em direção ao couro cabeludo e retornando (JUNIOR, 2001). A face pode ser drenada manualmente de três a cinco vezes em cada região ou o quanto tempo achar necessário. Deve-se evitar a região próxima do nariz, região do procedimento cirúrgico (GODOY; GODOY; GODOY, 2011).

Segundo Borges (2010), no pós-operatório de rinoplastia, os procedimentos ficam limitados ao uso da técnica de drenagem linfática manual, pois o edema facial é uma das principais queixas. Com a aplicação dessa técnica, o desconforto referente à cirurgia é menor, melhorando a qualidade de vida do paciente, fazendo-o dessa maneira retornar mais rapidamente as suas atividades diárias por meio da diminuição dos transtornos desencadeados pela cirurgia.

O tempo aproximado de cirurgia do nariz é duas horas e trinta minutos, o procedimento pode ser feito com anestesia local e sedação ou com anestesia

geral. A recuperação hospitalar dura em média seis horas. Os pontos internos são absorvíveis. Quando é indicada a cirurgia aberta, os pontos são retirados com cinco a sete dias.

O tempo de recuperação varia conforme o porte do procedimento, mas em geral com sete dias a regressão do edema é significativa e as atividades diárias podem ser retomadas (DEUCHER, 2015).

Atividades físicas intensas podem ser retomadas a partir de 30 dias, mas com cuidados adicionais para possíveis impactos.

A cicatrização acontece em até três meses para pequenas correções, e em até 18 meses nas cirurgias mais complexas. Nesse período as equimoses (“roxos”) e edema regredem e todas as estruturas se acomodam (DEUCHER, 2015).

#### Recomendações pós-operatórias da rinoplastia:

- Dormir com a cabeceira do leito (ou travesseiro) ligeiramente elevada, aproximadamente 30 graus.
- Não abaixar a cabeça de forma intempestiva, para evitar hemorragia.
- Banho de chuveiro no dia seguinte à cirurgia, utilizando sabão neutro.
- Não molhar o curativo nasal.
- O tampão nasal será retirado no dia seguinte à cirurgia.
- Tomar a medicação prescrita pelo tempo recomendado, principalmente os antibióticos.
- Não se expor ao Sol, vento ou frio até que hematomas e/ou edema desapareçam completamente.
- Não utilizar óculos até orientação da equipe médica.
- Recomenda-se sessões de DLM (MONTENEGRO, s.d.).

### 3 RITIDOPLASTIA

Nenhuma região do corpo mostra o processo de envelhecimento de forma tão evidente como na face. O avanço da idade e a falta de hábitos saudáveis, cuidados, precauções e prevenções da pele ocasionam a destruição superficial ou profunda da pele, gerando deformações e o envelhecimento da pele (SAMPAIO; RIVITTI, 2001).

A Ritidoplastia, ou *Lifting* facial, é hoje uma das cirurgias estéticas mais procuradas por pacientes após os 40 anos de idade com o objetivo de alcançar o rejuvenescimento facial sem deixar a sensação de “Pele Esticada”. O fundamento da cirurgia se baseia no reposicionamento das estruturas internas (ao local de origem, como observado na idade jovem) e depois retorno da pele sobre as estruturas internas modificadas. O excesso de pele que se apresenta nesse momento, não necessita de tração excessiva, o que deixa um semblante natural e harmônico (PATROCÍNIO et al., 2006).

Nos últimos anos, a cirurgia plástica tem apresentado larga divulgação e importante aprimoramento de suas técnicas. A eficiência de uma cirurgia não depende somente do ato cirúrgico, mas também dos cuidados pré e pós-operatório, que são importantes tanto para prevenção de possíveis complicações como para obter um resultado estético mais satisfatório (SILVA, 2001).

O ato cirúrgico constitui uma agressão tecidual que, mesmo bem direcionado, pode prejudicar a funcionalidade desses tecidos, cabendo ao fisioterapeuta e ao tecnólogo esteticista atuar com todos os seus recursos disponíveis para minimizar a alteração tecidual (BORGES, 2006).

O *lifting* tradicional, geralmente, começa na região temporal, segue na parte da orelha e finaliza na parte inferior do couro cabeludo. A gordura pode ser esculpida ou redistribuída na face, papada ou pescoço. Uma incisão abaixo do queixo pode ser viável para a melhoria do aspecto de envelhecimento do pescoço. Após a tração (puxão) da pele descolada, com retirada do excedente, é feita a cirurgia plástica das pálpebras e de lipoaspiração da papada, de acordo com a necessidade (MAUDE, 2003).

Após a cicatrização, as linhas de incisão do *lifting* ficam escondidas no couro cabeludo e nos contornos naturais do rosto.

A ritidoplastia sempre deixa cicatrizes, no entanto, dependendo da técnica, ficam bem camufladas, como dentro da primeira linha de implantação dos cabelos, no contorno pré-auricular e posteriormente nas orelhas. Numa evolução normal, todas as cicatrizes passarão por uma evolução natural até sua completa maturação (por volta de 12 a 18 meses), mudando do róseo ao tom semelhante da pele. O comportamento de qualquer cicatriz é imprevisível. Isto porque cada organismo reage de uma forma diferente, mesmo se já possui um histórico de “boa cicatrização”. Este comportamento imprevisível cicatricial se deve, na maioria das vezes, a fatores relacionados à predisposição genética do indivíduo (MONTEDONIO et al., 2010).

As complicações pós-operatórias incluem hematoma, infecção, deiscência da sutura, irregularidades, depressões, aderências, fibroses, cicatrizes mal posicionadas, cicatrizes hipertróficas e queloidianas, excesso cutâneos, seroma, lesão sensorial e motora do nervo facial e fístula salivar. As complicações podem variar de acordo com cada cirurgia e a técnica aplicada (GUIRRO; GUIRRO, 2004).

Os recursos fisioterapêuticos e estéticos, quando bem realizados, podem diminuir o tempo de repouso, restaurar a funcionalidade e acelerar a recuperação, possibilitando a reintegração do indivíduo em suas atividades sociais. Esses recursos são utilizados na tentativa de proporcionar um ambiente ideal para que a reparação tecidual aconteça (BORGES, 2006).

A fisioterapia e a estética atuarão prevenindo a formação das aderências, principal fator agravante no pós-operatório, pois as aderências impedem o



fluxo normal de sangue e linfa, aumentando ainda mais o quadro edematoso, retardando a recuperação (COSTA; MEJIA, s.d.).

A drenagem linfática é a principal terapia indicada com o intuito de retirada do edema excessivo encontrado no interstício.

O ponto de partida da DLM da face deve ser na fossa supraclavicular, em que o ducto torácico e o ducto linfático desembocam na junção das veias jugulares com subclávias. A drenagem linfática manual seguirá da região proximal para distal, o que significa que os movimentos terão início no pescoço e seguirão em direção ao couro cabeludo, tomando daí o sentido inverso e retornando ao ponto de partida. Os movimentos são sempre exercidos na direção do fluxo linfático, com pressão muito leve, e no bombeamento sobre os gânglios linfáticos, a pressão deverá ser ainda mais leve, tomando cuidado para não lesar nenhuma estrutura linfática (RIBEIRO, 2000).

A drenagem linfática manual no pós-operatório, quando bem realizada, promove uma grande melhora no quadro alérgico por diminuir a congestão tecidual, contribuindo também para o retorno precoce da sensibilidade cutânea local. A DLM não oferece risco algum para o paciente, além disso, não há limite para sua utilização (GRUENDLING, 2007).

No pós-operatório da ritidoplastia é importante manter repouso nos primeiros oito dias, fazendo compressas geladas nos olhos e não deitar de lado. O curativo colocado na cirurgia é retirado no dia seguinte e logo após é feito outro curativo, com retirada um ou dois dias após. Os pontos da face e do couro cabeludo são retirados em torno do 6º ou 14º dia após a cirurgia. É indicado massagear as cicatrizes com o creme receitado pelo médico, após a retirada dos pontos.

O edema da face aumenta até o segundo dia depois da cirurgia, quando então começa a regredir, apresentando aspecto natural por volta do oitavo dia. A exposição ao sol deve ser feita após 30 dias, assim como os exercícios físicos, desde que sejam moderados.

Oliveira (2017) relaciona algumas recomendações:

- Aplicar compressas frias, a cada duas horas, nas primeiras 72 horas.
- Dormir com a cabeceira da cama elevada.
- Não fazer esforço físico.
- Procurar evitar a movimentação exagerada da face nos três primeiros dias após a cirurgia.
- Realizar drenagens linfáticas com profissional experiente.
- Alimentar-se de forma normal, enfatizando uma dieta hiperproteica (carnes, ovos, leite), assim como a ingestão de frutas.

## 4 BLEFAROPLASTIA

Atualmente, as alterações causadas pelo envelhecimento são percebidas primeiramente ao redor dos olhos. Hoje em dia existem diversas técnicas com diferentes princípios para corrigir as deformidades palpebrais que aparecem com o processo de envelhecimento. A área dos olhos oferece maior oportunidade de melhoria estética que qualquer outra parte da face, talvez até do corpo (ISHIZUKA, 2012).

A blefaroplastia envolve a remoção da pele excessiva das pálpebras superiores e inferiores e do tecido adiposo periorbitário, que se desloca através de septos orbitários arqueados, podendo ser realizada isoladamente ou associada a outros procedimentos que completam o tratamento de sinais de envelhecimento facial (MAYER et al., 2009).

O procedimento cirúrgico utilizado para tratamento das bolsas de gordura palpebrais é delicado e, em muitos casos, causador de intensa dor local e desconforto, podendo, desta forma, alterar o próprio curso da cirurgia (LESSA et al., 2009).

A técnica consiste na ressecção de uma tira de pele da pálpebra superior, às vezes com retirada da gordura. A cicatriz está situada na prega palpebral e se projeta um pouco para fora (PARIENTI, 2011).

Na pálpebra inferior, a ressecção deve ser prudente principalmente na retirada da gordura para evitar o olho fundo e o aspecto olho redondo (MEDINO et al., s.d.).

Basicamente, as técnicas da cirurgia da pálpebra consistem em:

- Retirar o excesso de pele e bolsas de gordura.
- Reposicionar estruturas.
- Preencher sulcos e deformidades.

O excesso de pele com aspecto de pseudoptose é a queixa mais comum dos pacientes e deve ser cuidadosamente avaliado quanto à localidade, extensão, assimetrias e entidades associadas, como a ptose palpebral ou de sobrancelha.

O olhar “cansado”, flacidez da pálpebra inferior e o excesso de pele constituem as indicações mais frequentes de blefaroplastia estética, que deve ser feita a fim de conseguir a preservação do volume orbitário superior, o restabelecimento de uma linha de definição do sulco da pálpebra superior e uma transição suave entre a bochecha e a pálpebra inferior, com restauração do formato do olho. Podem ser necessários outros procedimentos associados à blefaroplastia, como a cantopexia, a preservação e reposicionamento da gordura periorbitária e a manipulação anatômica da sobrancelha e da bochecha (CULLIFORD; HAZEN, 2009).

As incisões são planejadas em sulcos naturais para que as cicatrizes não fiquem evidentes. Em geral, após marcação, retira-se o excesso de pele e bolsas de gordura fechando-se as incisões em seguida.

A duração média da cirurgia plástica é de duas horas e a anestesia é geral ou local com sedação.

As complicações decorrentes da blefaroplastia são pouco frequentes e geralmente transitórias. O mau posicionamento das pálpebras pode resultar em retrações, originando lagoftalmo, esclera aparente, ectrópio e deformidade no canto lateral. Podem ser reversíveis, mas ainda quando temporárias podem levar a consequências funcionais, estéticas e psicológicas ao paciente. Ceratoconjuntivite seca, epífora e perda parcial ou total da visão são comprometimentos funcionais desastrosos. A ocorrência de edemas em graus variados, equimoses e mesmo hematomas subcutâneos são frequentes e devem ser esperados após a blefaroplastia, não podendo ser classificados, a princípio, como complicações (JAIMOVICH; 2003).

A maioria desses casos ocorre nas primeiras três horas após a cirurgia e o risco diminui significativamente após 24 horas da cirurgia. Fatores que interferem no quadro são comorbidades como hipertensão arterial sistêmica, uso de antiagregantes plaquetários no período pré-operatório, vômitos no período pós-operatório e esforço físico (MEDINA et al., 2005).

Entre os principais cuidados pós-operatório estão:

- Compressa com água fria.
- Dormir com a cabeceira da cama elevada.
- Utilizar colírio lubrificante.
- Evitar esforço físico.
- Não se expor ao sol.
- Retorno ao trabalho entre 7 e 15 dias.

A drenagem linfática facial tem uma atuação cada vez mais importante na prevenção e no tratamento de respostas advindas de uma cirurgia de blefaroplastia, como fibrose, edema, aderência tecidual, minimizando o tempo de pós-operatório, restaurando a funcionalidade, melhorando o resultado do procedimento e possibilitando a reintegração do indivíduo em suas atividades sociais (BORGES, 2010). Auxilia, ainda, a desintoxicar o organismo, na remoção do sangue, descongestionando os vasos e tecidos, melhorando o aspecto da pele, ativando, nutrindo, regularizando e limpando os tecidos, auxiliando a capacidade de autodefesa e purificação do corpo, melhorando o aspecto da pele edemaciada após a cirurgia. Com a técnica de drenagem linfática facial, o desconforto referente à cirurgia é menor, melhorando a qualidade de vida do paciente (BACCO et al., 2013).

## 5 OTOPLASTIA

Orelha em abano representa a deformidade congênita mais comum da orelha externa, afetando aproximadamente 5% da população geral. Transmitida de forma autossômica dominante, apesar de consequências fisiológicas benignas, muitos estudos demonstram o sofrimento psicológico, trauma emocional e alterações no comportamento que esta deformidade pode ocasionar, principalmente em crianças (MACGREGOR, 1978). Existem três vias principais para a realização da otoplastia moderna: a raspagem, excisão e fixação por pontos da cartilagem auricular. O objetivo principal do tratamento é obter um posicionamento aceitável da orelha, simetria e boa forma, contribuindo para a satisfação do paciente e de seus familiares. Com esta perspectiva, otoplastia é um procedimento privilegiado por embasar o cirurgião com várias opções para sua realização.

Orelha em abano é caracterizada por apagamento da anti-hélice, aumento do ângulo auriculomastoide e/ou excesso de concha. Existem muitas técnicas descritas na literatura para o tratamento desta patologia. A confecção de pontos com moldagem da cartilagem auricular é uma dessas técnicas, persistindo há vários anos pela sua simplicidade e boa obtenção dos resultados. Este é um procedimento conservador, de fácil execução, reproduzível com facilidade e relativamente livre de grandes complicações (KOTLER; ROBERTSON; TARDY, 1994).

A cirurgia pode ser realizada entre as idades de seis a sete anos, por representar o início da idade escolar, social, e a cartilagem auricular ter apresentado seu crescimento praticamente completo. Várias complicações de otoplastia são descritas e podemos classificar as mais comuns em precoces e tardias. Complicações precoces incluem hematoma, infecção, condrite, sangramento, prurido e necrose. Entre as complicações tardias se destacam insatisfação do paciente, extrusão de suturas, deiscências e disestesias (BIANCHINI, 2014).

A cirurgia é realizada sob sedação e com anestesia local, em ambiente hospitalar. O tempo de recuperação varia de paciente para paciente, mas é possível voltar à rotina em pouco tempo. Após a cirurgia, é realizado um curativo compressivo semelhante a um turbante no local. Em alguns dias, esse curativo é retirado e substituído por uma faixa elástica (semelhante àquela utilizada por tenistas), que deve ser utilizada à noite. Os pontos da cirurgia são geralmente retirados em 15 dias (SALGADO, s.d.).

Salgado (s.d.) traz algumas recomendações pós-operatórias da otoplastia:

- A faixa compressiva deve ser usada por aproximadamente dois meses ou até que o médico autorize sua retirada.
- Evitar deitar-se sobre as orelhas por aproximadamente um mês e evitar traumas na região.
- Retorno ao trabalho e atividades escolares ocorre em cinco dias para adultos e sete dias para as crianças.
- Atividades físicas intensas devem ser suspensas por pelo menos um mês.

## 6 MAMOPLASTIA DE AUMENTO

Atualmente, a mamoplastia de aumento é uma das cirurgias mais realizadas. Ela tem como finalidade aumentar o volume das mamas, diminuindo a insatisfação com o tamanho delas, fazer uma simetria, e claro, melhorar a autoestima da paciente. Várias técnicas foram estudadas e utilizadas, mas a mais comum é a prótese de silicone (VALENTE et al., 2011).

Para realização de cirurgia de prótese mamária é necessário parar e analisar três variáveis importantes: tipo de implante, plano de colocação da prótese e localização da incisão (VALENTE et al., 2011).

Para o implante de silicone nas mamas há uma maior preferência dos cirurgiões plásticos para as próteses com perfil alto, preenchidas com gel de silicone coesivo e revestidas de poliuretano (SBCP, 2005).

Para o plano de colocação da prótese pode se optar por planos distintos em comparação à introdução dos implantes mamários. Os locais anatômicos podem ser:

- **Plano retroglandular ou subglandular:** menos traumática, mais anatômica e propicia um procedimento mais rápido, evolução pós-operatória menor, com menos dor e desconforto.
- **Plano retrofascial ou subfascial:** procedimento trabalhoso, com maior sangramento do que a opção retroglandular. Apresenta as vantagens da retromuscular, sem as suas desvantagens.
- **Plano retromuscular ou submuscular:** indicada para pacientes muito magras, e com carência de tecido mamário, assim, ela esconde melhor a prótese. Apresenta desvantagens que são relacionadas com o pós-operatório mais prolongado, apresentando mais dor e desconforto (SBCP, 2005).

A incisão, por sua vez, pode ser através do sulco submamário, em que a incisão deve ser feita aproximadamente dois centímetros abaixo do sulco submamário original, uma vez que a nova distância entre a aréola e o novo sulco submamário será maior depois da colocação do implante. A dimensão deve ser em torno de três e quatro centímetros, aceitável para introduzir o implante, que é posicionado lateralmente à linha média mamária. A transareolar é feita horizontalmente, unindo o mamilo em sua porção central, devendo ser acomodada completamente dentro da área aréola. Em casos que a paciente possuir aréola pequena, deve-se então prorrogar a incisão superior de um lado e, inferiormente, do outro, para assim não entrar na superfície cutânea da mama. A incisão pela areolar superior é aplicada quando o complexo areolomamilar está localizado em posição baixa e a distância da aréola ao sulco submamário está correta. Então, faz-se a incisão chamada “meia lua” para ressecar a pele e elevar o complexo areolomamilar. A periareolar, por sua vez, é utilizada quando se tem a necessidade de mastopexia simultaneamente. A ressecção da pele é feita de maneira oval, respeitando uma distância de

9 cm da linha mediana do tórax, 5 a 7 cm do sulco submamário e 12 cm da linha axilar anterior, e superiormente, perto de 20 cm da fúrcula esternal. E, finalmente, a transaxilar é uma incisão feita no oco axilar, na prega natural, em forma de S, com aproximadamente 3 a 4 cm. Para que a incisão não fique aparente, é necessário que respeite uma distância de 1 cm posterior ao rebordo do músculo peitoral maior (MÉLEGA, 2003).

No pós-operatório imediato, surge um edema que causa a sensação de uma mama endurecida. Com o aparecimento dos implantes de superfície texturizada ou de poliuretano não são indicadas massagens vigorosas no pós-operatório, com objetivo de evitar a contratura capsular, todavia, manipulações suaves devem ser realizadas o quanto antes, a fim de minimizar o edema (MAUAD, 2008).

Segundo Mauad (2008), um dos maiores inconvenientes do emprego da prótese de silicone é a contratura capsular (endurecimento), uma membrana é produzida ao redor do implante para mantê-lo isolado, se o organismo reage contra a presença do implante essa membrana, que é responsável por deixá-lo isolado do resto do corpo, começa a engrossar e contrair-se, a partir daí a mama adquire um formato arredondado e endurecido.

A drenagem linfática é a principal técnica indicada, sendo indispensável em pós-operatório de cirurgias plásticas e deve ser iniciada o mais precoce possível, pois assim há menor probabilidade do acúmulo de líquidos no local e mais rápida reabilitação das pacientes. Deve ser realizada com movimentos rítmicos, atuando assim de forma eficaz na drenagem do edema oriundo do ato cirúrgico (TACANI; TACANI, 2008).

A técnica pode ser realizada com o paciente ainda internado, logo após o término da cirurgia, mas ela deve ser limitada a manobras de bombeamentos nas áreas proximais da região operada, sem tocar no retalho cutâneo. Deve-se ressaltar que os cuidados devem ser máximos nos primeiros dias de pós-operatórios, principalmente no retalho cutâneo, que se encontra em fase de aderência, onde movimentos de deslizamento profundo são contraindicados (LANGE, 2012).

A DLM não traz risco algum para o paciente de pós-operatório de cirurgias plásticas, somente se for mal aplicada, sendo utilizada muita força, rapidez excessiva, ou então direção errada. Deve-se usar um sutiã específico no pós-operatório, que faça a compreensão adequada, e ao dormir evitar decúbito lateral ou ventral por aproximadamente seis meses, para assim prevenir qualquer risco com um possível deslocamento do implante (PAULO, 2006).

O repouso é relativo no período de sete dias, e deve reiniciar as atividades de forma cautelosa. Após 30 dias, os esforços permitidos já são moderados, como caminhada leve, e depois de 60 dias é possível correr, praticar exercícios de forma mais intensa e exposição solar (SBCP, 2005).

Mais recentemente, há cerca de 10 anos, foi observado o crescente número de pacientes que buscavam uma solução satisfatória as suas necessidades individuais. Trata-se de pacientes que, além da hipertrofia mamária, apresentam-se com grande excesso de pele e de consistência flácida. Nesses casos, o resultado estético da mamoplastia redutora é insatisfatório, na maioria dos pacientes. Essa situação real, inconscientemente incompreendida por cirurgiões plásticos, se refletia no retorno precoce das pacientes, solicitando a colocação de implante mamário para a complementação do seu resultado (SALDANHA et al., 2010).

Várias técnicas de mamoplastia redutora e mastopexia foram descritas ao longo da história da cirurgia plástica.

A mamoplastia redutora com inclusão do implante tem indicação nos pacientes com moderada ou grande flacidez de pele, com pequena, moderada ou grande hipertrofia mamária. A finalidade do uso do implante não é de aumento, mas de preenchimento (SALDANHA et al., 2010).

A avaliação física é decisiva para o planejamento cirúrgico adequado, observando-se especialmente o tipo de pele (flacidez e presença de estrias) e o conteúdo mamário. Da mesma forma, simetria mamária, grau de ptose, forma do tórax, quantidade de tecido glandular e sua liposubstituição devem ser considerados, pois interferem de forma direta na tática cirúrgica. Tais características sofrem influência genética, porém podem variar com a idade, gestações e alterações constantes de peso. As pacientes submetidas à cirurgia bariátrica e com grande perda ponderal constituem um importante grupo que pode se beneficiar dessa técnica (SALDANHA et al., 2010).

Apesar de apresentar um paradoxo – retirar tecido mamário para colocar um implante de silicone –, a cirurgia para redução mamária com utilização de implante consegue agregar as vantagens das duas técnicas cirúrgicas (mamoplastia redutora e mamoplastia de aumento). Desta forma, permite resultados que agradam tanto o paciente quanto o cirurgião, principalmente nas mamas com flacidez de pele acentuada, com diminuição do volume mamário e perda da consistência mamária (SALDANHA et al., 2010).

O exame físico é fundamental para uma boa indicação da técnica, pelo qual se deve avaliar o tipo de pele (se flácida ou não, com estrias) e o tipo de parênquima mamário (glandular, gorduroso ou misto). Essas variáveis e a avaliação da assimetria mamária vão interferir diretamente na técnica cirúrgica a ser empregada. Como o objetivo da utilização de implantes, nessa cirurgia, não é o aumento mamário, e sim a substituição parenquimatosa, necessitamos de implantes com projeção elevada e com volume reduzido.

O cuidado no pós-operatório se faz com o uso de sutiã cirúrgico por aproximadamente 30 dias. O primeiro curativo é trocado no 1º dia de pós-



operatório, quando se avalia a retirada do dreno. Os pontos de pele são removidos com 7-10 dias. É aplicado micropore sobre a cicatriz por aproximadamente 60 dias, com o objetivo de evitar o alargamento da cicatriz.

## 7 ABDOMINOPLASTIA

A dermolipectomia clássica, ou abdominoplastia, é a intervenção cirúrgica que acontece em todo o abdome anterior. Realiza-se o deslocamento da cicatriz umbilical, uma incisão supra púbica e plicatura dos músculos retoabdominais, o que proporciona aproximação dos músculos oblíquos e promove acinturamento (COUTINHO et. al, 2006). Essa técnica é utilizada para tratar as formas mais pronunciadas de pele, o excesso de tecido adiposo e flacidez muscular (EVANS, 2007).

A abdominoplastia é indicada nos casos em que a pele não tem mais capacidade de contração após uma considerável perda de peso, ou após uma gravidez na qual ocorreu um estiramento em excesso da pele do abdome, e, como consequência disso, as fibras elásticas da pele foram destruídas ou quando ocorre diástase dos músculos abdominais e quando existem cicatrizes retraídas e dolorosas que apareceram depois de alguma cirurgia ginecológica (cesariana) (MANG, 2006).

A Sociedade Brasileira de Cirurgia Plástica (2009) traz que a abdominoplastia pode ser dividida em:

- a) Clássica, em que o cirurgião trabalha o abdome anterior completo, realizando o seguinte procedimento: faz-se um descolamento até a costela, retirando assim a parte inferior do tecido de maneira que a parte superior do tecido possa recobrir toda a extensão abdominal e realizando aplicatura do músculo retoabdominal para promover um acinturamento.
- b) Miniabdominoplastia, em que o cirurgião faz o descolamento do umbigo com a retirada do tecido inferior e flácido, e depois reposiciona na sua forma original.
- c) Miniabdominoplastia sem o descolamento do umbigo, haja vista que se leva em consideração a possibilidade de uma leve flacidez de pele.

A cirurgia de abdominoplastia dura em média de 3 a 5 horas, dependendo de cada cirurgião, em que é feita sob anestesia peridural com sedação, podendo ser sob anestesia geral, dependendo da equipe cirúrgico-anestesia.

Em todo ato cirúrgico, ao cortar e/ou descolar o tecido, rompem-se células e vasos sanguíneos, gerando um acúmulo excessivo de líquidos no local (MACHADO, 2009). Por isso, faz-se necessária a intervenção precoce do profissional esteticista e fisioterapeuta dermatofuncional, através da drenagem linfática manual, terapia manual e ultrassom, contribuindo dessa forma na recuperação e satisfação dos resultados estéticos.



É necessário ainda o conhecimento da anatomia e fisiologia da região abdominal, dos passos técnicos da abdominoplastia e das alterações que ocorrerão devido ao ato cirúrgico, podendo, assim, atuar no pós-operatório com confiança e segurança. Quando possível, o contato com o cirurgião responsável é muito importante, pois a integração multiprofissional traz muitos benefícios ao paciente (MAUAD, 2003).

Uma cinta abdominal é também colocada até que os drenos sejam retirados. Isso assegura uma boa compressão das superfícies descoladas e dissecadas da ferida operatória, o que previne a formação de seromas e hematomas (EVANS, 2007).

Com o intuito de aliviar a pressão nas suturas, é necessário posicionar a cama de um modo específico durante os três primeiros dias depois da operação. Os joelhos devem estar flexionados e o tronco superior levemente elevado. A paciente deve ser mobilizada já no primeiro dia após a operação, para prevenir a formação de coágulos de sangue. Nesse período inicial, deve-se evitar a extensão do tronco superior, mantendo a flexão da coxa sobre o tronco, de maneira que a cicatrização da ferida operatória não seja prejudicada. A movimentação frequente dos membros inferiores deve ser estimulada, para promover o retorno do fluxo sanguíneo. No segundo dia depois da operação, geralmente os drenos Redon são removidos, o curativo é trocado, e uma malha modeladora especial de compressão é colocada (EVANS, 2007).

A cinta abdominal deve ser colocada com tração. Ela deve ser afrouxada caso a paciente apresente dificuldades para respirar. A profilaxia da trombose e da infecção deve ser realizada durante a permanência da paciente no hospital. Se as feridas operatórias ficarem muito tensas, elas poderão alargar e isso pode resultar em cicatrizes grosseiras, distendidas, descoloridas e dolorosas. A compressão da parede abdominal utilizando-se bandagem não deve ser muito forte, uma vez que isso pode causar necrose da porção final distal do retalho (área mais pobremente vascularizada) (EVANS, 2007).

Segundo Borges (2006), é recomendado que após a intervenção cirúrgica o paciente utilize cinta elástica no período de 45 a 60 dias, repouso de 24 a 48 horas, até que os drenos sejam retirados, deambular com o tronco ligeiramente curvado e evitar realizar esforços físicos.

As orientações e recomendações mais importantes no pós-operatório são: utilização da cinta elástica, ingestão líquida adequada, alimentação balanceada, evitar exposição solar, repouso moderado, cuidados quanto à higienização e hidratação da cicatriz, e um posicionamento adequado, para um retorno precoce às atividades de vida diária (EVANS, 2007).

## 8 LIPOASPIRAÇÃO

A lipoaspiração faz parte de um capítulo recente da cirurgia plástica, sendo que desde o seu nascimento houve várias alterações em seus fundamentos e seus equipamentos utilizados (GUIRRO; GUIRRO, 2002).

Um dos fatores que contribui para o sucesso da lipoaspiração é o estado da pele do paciente. Fontoura (2003) faz questão de ressaltar a importância da atividade física para manter a pele enrijecida. A condição da pele é o fator mais determinante, a fim de que o resultado da cirurgia seja eficiente para a idade do paciente. Caso a pessoa esteja fora do peso, deverá fazer dieta. São permitidos, no máximo, 5 kg acima do peso ideal do paciente. Para pessoas com 20 kg acima do peso, o regime e atividade física antes da cirurgia são condições fundamentais. Antes da lipoaspiração, é importante que o paciente esteja saudável e tenha todos os exames pré-operatórios em ordem. As drenagens linfáticas e a endermologia também são procedimentos coadjuvantes de grande importância tanto no pré quanto no pós-operatório. O número de atendimentos varia de caso para caso. O ultrassom também contribui no pós-operatório e sua indicação é feita no decorrer do acompanhamento do tratamento (MAUAD, 2003). De acordo com Mauad (2003), inúmeros fatores estão ligados ao sucesso de uma cirurgia plástica, e o tratamento estético é um importante coadjuvante para a obtenção de um bom resultado. O profissional de estética deverá possuir sólidas noções de anatomia, fisiologia e cosmetologia, imprescindíveis não só no exercício das funções em questão como de todos os procedimentos estéticos.

Dependendo da região do corpo lipoaspirada (abdômen, glúteos, braços e coxas), o repouso é indicado por mais de uma semana. Em geral, a paciente vai levar de um mês a dois para recuperar-se totalmente. As atividades físicas ficam restritas por quinze dias, e o banho de sol por um mês, ou até as manchas roxas desaparecerem completamente. O uso de cinta compressora é indispensável. A cinta ajuda a pele a aderir novamente na camada gordurosa restante. Isso evita a flacidez e garante um contorno corporal perfeito. No pós-operatório é importante que se faça drenagem linfática nos locais em que a gordura foi retirada. No caso da lipoescultura, a drenagem linfática será feita apenas nas regiões aspiradas e jamais no local que ela foi implantada, porque a movimentação da gordura pela manipulação irá fazer com que essa neoformação vascular necessária não se forme.

É fundamental que o paciente siga rigorosamente as recomendações da equipe médica, realize drenagem linfática, use cinta compressiva por dois meses e tenha alimentação rica em proteína, pois quanto maior a retirada de gordura, maior deve ser a reposição de proteína (ALMEIDA; MEJIA, s.d.).

## 9 CONTORNOS CORPORAIS

A maioria dos pacientes, após a perda do peso em excesso, ficam com flacidez e redundância de pele e tecido celular subcutâneo, provocando deformidades no contorno corporal. Em muitos casos, os excessos cutâneos alteram a saúde física dos pacientes, pois a redundância de tecido no tronco, mamas, coxas e braços aumentam o trabalho músculo esquelético devido ao peso, além disso, podem provocar lesões cutâneas, limitar o exercício físico, dificultar a higiene pessoal e alterar a atividade sexual (PITANGUY; AMORIM; RADWANSKI, 2000).

As cirurgias plásticas são um complemento do tratamento, melhorando as insatisfações com o contorno corporal e solucionando problemas funcionais relacionados aos excessos cutâneos (WOLF; KUHLMANN, 2007). As cirurgias de contorno corporal contribuem para a melhora da autoimagem dos pacientes após grandes perdas ponderais, auxiliando e fortalecendo os aspectos psicológicos e certamente contribuindo para a manutenção da perda de peso por períodos maiores.

Entre os diversos critérios adotados para se indicar o momento mais propício para o início das cirurgias plásticas de contorno corporal, ressalta-se a necessidade de estabilização do peso por um período mínimo de seis meses. Observa-se que, na literatura, o intervalo médio de tempo entre a cirurgia bariátrica e a cirurgia plástica é de 12 a 18 meses. O índice de massa corpórea apresenta-se entre 29 kg/m<sup>2</sup> a 32 kg/m<sup>2</sup>. Pacientes com índices corpóreos maiores são encaminhados para reavaliação da nutricionista e encorajados a atividades físicas para perda de peso (KENKEL, 2006).

O planejamento das cirurgias deve ser estruturado individualmente para cada paciente. As cirurgias podem ser realizadas isoladamente em cada região corporal ou executadas associadas, quando vários setores corporais são abordados no mesmo ato cirúrgico. A decisão depende da discussão entre médico e paciente, das condições de saúde do paciente, das quantidades de excedentes cutâneos existentes e da experiência do cirurgião. O mais importante é o planejamento cirúrgico baseado no conforto e na segurança da saúde física e mental do indivíduo (KENKEL, 2006). As cirurgias combinadas são preconizadas por diversos autores na tentativa de reduzir o número de intervenções, afastando o paciente das suas atividades habituais e do emprego por menos tempo. Em contrapartida, esses procedimentos são mais longos, sujeitos a maiores complicações e à necessidade de transfusões sanguíneas (PITANGUY; AMORIM; RADWANSKI, 2000).

As dermolipectomias são os procedimentos mais utilizados para a correção das deformidades após grandes perdas ponderais, sendo a única forma de ressecar os excedentes cutâneos. Embora a lipoaspiração seja útil para a remoção de depósitos gordurosos, sua aplicação é limitada nestes pacientes devido às características da pele, com pouca capacidade de retração (CAMPO et al., 1998).

Dentre as dermolipectomias mais comuns, temos a dermolipectomia braquial e crural.

### a) Dermolipectomia Braquial

Nos membros superiores, a grande perda ponderal resulta em excedentes de pele e tecido celular subcutâneo que se estende do olécrano pela axila e parede lateral do tórax, lembrando o aspecto de asa de morcego (KENKEL, 2006). Essa alteração resulta em deformidade de contorno corporal, dermatites e dificulta atividades físicas.

Embora corroborada por estudos e várias propostas técnicas, a braquioplastia pode apresentar, em alguns casos, resultados pouco satisfatórios. Os maiores descontentamentos estão relacionados à ocorrência de cicatriz patológica, migração inferior da cicatriz, lesões de nervos sensitivos, deformidades de contorno do braço e edema persistente.

Dentre as complicações possíveis da dermolipectomia dos braços, ainda que incomuns, podem ocorrer: hematoma, seroma, infecção, deiscência (abertura dos pontos), necrose (sofrimento da pele), quelóide, trombose, embolia e problemas anestésicos. No caso de uso de anticoncepcional oral ou injetável, deve-se suspender o uso um mês antes da cirurgia, devido ao aumento das chances de trombose, período no qual outro método anticoncepcional deverá ser empregado. Pacientes fumantes também devem abster-se do cigarro por um mês antes da cirurgia para minimizar os riscos, pois o tabagismo aumenta o índice de complicações de forma geral.

O resultado definitivo da dermolipectomia de braços é atingido a partir de seis meses da cirurgia, período necessário para a acomodação dos tecidos e amadurecimento da cicatriz.

Na recuperação, os pacientes submetidos a dermolipectomia braquial devem permanecer em repouso absoluto por 3-5 dias, mantendo os braços próximos do corpo por 2-3 semanas. Recomendamos minimizar a utilização dos braços durante os primeiros 2 meses para permitir a cicatrização dos tecidos sem alargamento das cicatrizes.

Assim como na lipoaspiração, cintas apropriadas devem ser usadas durante as primeiras 4-6 semanas, visando acelerar a reabsorção do inchaço e a obtenção do resultado final. Quando necessário, os pontos costumam ser removidos após 14-21 dias.

Recomendações no pós-operatório:

- 1) Evitar esforços por 30 dias.
- 2) Evitar molhar o curativo durante a primeira fase (2 dias).

- 3) Não se exponha ao sol, por um período mínimo de 8 semanas.
- 4) Não elevar o braço nem carregar peso por 30 dias, para que não haja tração excessiva na cicatriz localizada na axila.
- 5) Evitar fumar por, ao menos, 15 (quinze dias) depois da cirurgia.
- 6) Evitar todo e qualquer medicamento à base de ácido acetil-salicílico (AAS, Aspirina, Melhoral, Bufferin) ou qualquer medicação com efeito anticoagulante pelo menos 15 (quinze) dias depois da cirurgia.
- 7) Em caso de pacientes obesos, poderá ocorrer, após o 8º dia, a eliminação de certa quantidade de líquido amarelado por um ou mais pontos de cicatriz. Não se preocupe se isto ocorrer, é a "lipólise", que não significa absolutamente complicação.
- 8) Alimentação normal (salvo em casos especiais).

FONTE: Disponível em: <<https://clinicaorel.com.br/cirurgia-do-braco-dermolipectomia-braquial/>>. Acesso em: 8 ago. 2018.

## **b) Dermolipectomia Crural**

Com a maior realização das gastroplastias redutoras houve um aumento na procura pela dermolipectomia crural.

A cirurgia de suspensão de coxas é realizada através da ressecção do excesso de pele e seu reposicionamento. A dermolipectomia envolve o tratamento da face medial e/ou lateral das coxas. Na dermolipectomia de face medial, as incisões pelas quais se faz a retirada da pele e subcutâneo excedentes. Uma lipoaspiração também pode ser associada a esse procedimento.

Geralmente suas cicatrizes localizam-se na raiz da coxa e, eventualmente, em função de cada caso e do grau de flacidez, na face interna da coxa e também na vertical até o joelho. Ao término da cirurgia realiza-se um curativo e coloca-se uma malha compressiva local. Na maioria das vezes, o paciente poderá retornar para sua residência no dia seguinte à cirurgia, com retorno à clínica, conforme solicitado pelo cirurgião, para troca de curativos. O repouso será relativo não podendo realizar atividades físicas com os braços por um período que varia de quatro a oito semanas, de acordo com o tipo de cirurgia.

As cicatrizes geralmente são de boa qualidade e ficam escondidas pela maioria das roupas, mas pela extensão, existe a possibilidade de melhora das cicatrizes que fiquem inestéticas, através de nova cirurgia para correção. As cicatrizes passarão por três fases (geralmente 12 a 18 meses), até atingir sua aparência final, e como todas as cicatrizes, terão restrição ao sol.

Como toda cirurgia, existem alguns riscos inerentes a todos os procedimentos cirúrgicos e alguns específicos de cada procedimento. De um modo geral, os problemas mais comuns são infecção local, hematomas, pequenas deiscências e má qualidade na cicatriz. Todos eles geralmente são bem contornados, de modo a não perder o resultado cirúrgico e não causar transtornos

maiores, a não ser o atraso da recuperação da cirurgia. Todo paciente submetido à cirurgia deve estar ciente da possibilidade de acontecer complicações, mesmo que se obedeça às recomendações passadas. Riscos maiores, como trombose venosa e embolia pulmonar, são raros, mas podem ocorrer, mesmo com todo preparo pré-operatório.

As intercorrências, em geral, são mais prováveis de ocorrer em ex-obesos pelas cicatrizes maiores e pela condição clínica do ex-obeso de absorção alterada de alimentos e vitaminas, perfil imunológico, qualidade alterada da pele, entre outros. Seguindo as orientações dadas e deixando de fumar com pelo menos três semanas de antecedência, diminui-se muito as chances dessas complicações ocorrerem.

No pós-operatório o paciente deve evitar o excesso de movimentos, principalmente abrir muito as pernas, visto que a cicatriz se encontra próximo à virilha e será forçada nestes casos. A tração natural exercida na cicatriz pelo andar e pela gravidade leva comumente a cicatriz a apresentar um alargamento nos primeiros meses. Quanto menor for a tração sobre a cicatriz, menor será o seu alargamento.

O resultado definitivo da dermolipectomia é atingido após seis meses da cirurgia, período necessário para a acomodação dos tecidos e amadurecimento da cicatriz.

A técnica mais indicada para o pós-operatório imediato das dermolipectomias é a drenagem linfática. A drenagem linfática manual mobiliza a linfa e reduz o acúmulo de líquido de determinada região corporal, resultando em melhora local de oxigenação e circulação dos tecidos, na aceleração da cicatrização, no aumento da capacidade de absorção de hematomas e equimoses e melhora no retorno da sensibilidade (CUNHA; BORDINHON, 2004). A aplicação da técnica de drenagem linfática manual é indicada para promover a prevenção de patologias no sistema imunológico, como tratamento de celulite, em pré e pós-parto, nos linfedemas, dismenorreia e tratamentos para edema após cirurgias em geral. Entretanto, há algumas contraindicações na aplicação dessa técnica, como trombose, neurites, doenças malignas e na vigência de grandes ferimentos e infecções (LACERDA, 2007).

# RESUMO DO TÓPICO 1

**Neste tópico, você aprendeu que:**

- A drenagem linfática é a principal técnica indicada, sendo indispensável em pós-operatório de cirurgias plásticas e deve ser iniciada o mais precoce possível, pois assim há menor probabilidade do acúmulo de líquidos no local e mais rápida reabilitação dos pacientes.
- A drenagem linfática facial tem uma atuação cada vez mais importante na prevenção e no tratamento de respostas advindas de uma cirurgia, como fibrose, edema, aderência tecidual, minimizando o tempo de pós-operatório, restaurando a funcionalidade, melhorando o resultado do procedimento e possibilitando a reintegração do indivíduo em suas atividades sociais.
- No pós-operatório da lipoaspiração é importante que se faça drenagem linfática nos locais em que a gordura foi retirada. No caso da lipoescultura, a drenagem linfática será feita apenas nas regiões aspiradas.
- A técnica mais indicada para o pós-operatório imediato das dermolipectomias é a drenagem linfática.

## AUTOATIVIDADE



- 1 Atuando conjuntamente com o médico cirurgião plástico, o que você poderá oferecer para o seu cliente após o procedimento de cirurgia plástica?
- 2 Uma cliente chega até sua clínica de estética após sete dias de realização de uma cirurgia de pálpebras, queixa-se de muito edema e desconforto em função da cirurgia estética e solicita a você um procedimento para aliviar esses sintomas. Qual a sua postura com relação ao relatado e o que você fará para ajudar a aliviar os sintomas?
- 3 Disserte sobre os principais recursos existentes para correção de pálpebras caídas, bem como sobre seu pós-operatório.



## TRATAMENTOS ESTÉTICOS PÓS-OPERATÓRIOS - MANUAIS

### 1 INTRODUÇÃO

O Tecnólogo em Estética direcionará seu foco de ação a recursos terapêuticos e estéticos que visam amenizar as possíveis intercorrências resultantes de cirurgias plásticas estéticas e, desta forma, intensificará a busca pela qualidade em seus serviços, que é determinante para o sucesso do pós-cirúrgico e especialmente para o bem-estar dos pacientes.

O Portal da Câmara dos Deputados Federais complementa, de forma clara e objetiva, as funções que competem ao Tecnólogo em Cosmetologia e Estética, ou Terapeuta Esteticista, de acordo com o projeto de Lei nº 959, de 2003, formulado por Alves (2003), que dispõe sobre a regulamentação da profissão. Destacando dentre as funções as voltadas para ação no pós-operatório: a análise e anamnese de pele; limpeza de pele profunda; procedimentos pré e pós-cirúrgicos: drenagem linfática, eletroterapia geral para fins estéticos, aplicação da cosmetologia apropriada; auxílio ao médico dermatologista e cirurgião plástico nos tratamentos pós-procedimentos dermatológicos, bem como pré e pós-operatório em cirurgia plástica; massagem mecânica e cosmética, vacuoterapia; esfoliação corporal; bandagens; atuação em equipes multidisciplinares dos estabelecimentos de saúde quanto aos procedimentos de dermatologia e de cirurgia plástica. Desta forma, um resultado tranquilo e seguro é obtido pelo paciente pós-operado, facilitando seu processo de recuperação (MAUAD; MUSTAFÁ; BANZATO, 2003).

### 2 TRATAMENTOS ESTÉTICOS MANUAIS NO PÓS-OPERATÓRIOS

Cara Acadêmico, vamos agora estudar os principais tratamentos estéticos manuais utilizados no pós-operatório.

## 2.1 MASSOTERAPIA

De acordo com Costa (1999 apud ALTOMARE; MACHADO, 2006), a massagem é capaz de produzir estimulação mecânica nos tecidos, proporcionando relaxamento, auxílio da circulação venosa e absorção de substâncias extravasadas nos tecidos. Thomson (1994 apud ALTOMARE; MACHADO, 2006) ainda informa que essa técnica promove o alívio da dor; estiramento das fâscias musculares; restauração da mobilidade dos tecidos moles e ainda a liberação de aderências. Segundo Altomare e Machado (2006), esse método garante a reorganização dos feixes de colágeno, em que o fator excitante para sua secreção é o tensionamento do tecido.

A massoterapia só deverá ser usada a partir da fase de maturação, afinal, os tecidos que foram descolados no ato cirúrgico precisam se aderir. Seus movimentos podem provocar descolamento tecidual, além do risco existente, da formação de seromas e hematomas tardios, afirmam Altomare e Machado (2006).

## 2.2 DRENAGEM LINFÁTICA MANUAL

É um método que mobiliza a linfa, retirando o acúmulo de líquidos de determinadas regiões corporais que resultam na melhor oxigenação local e de sua circulação, acelerando o processo de cicatrização, aumentando a capacidade de absorção de hematomas e equimoses e auxiliando no retorno da sensibilidade (GUIRRO; GUIRRO, 2004).

A drenagem linfática é importante, pois auxilia a eliminar toxinas e nutrir tecidos, além de melhorar a defesa e promover ação anti-inflamatória, fazendo com que o período de recuperação do pós-operatório seja muito mais rápido, evitando longas limitações (SOUZA, T. L., 2009).

De acordo com Altomare e Machado (2006), o tratamento inicia-se ainda na fase aguda, pois a drenagem linfática é um recurso para tratar as consequências das alterações vasculares características da fase inicial do reparo tecidual – o edema. Firma-se como o primeiro e praticamente o único procedimento normalmente realizado a partir das 48 horas iniciais da cirurgia, havendo restrições aos movimentos até o 21º dia de pós-operatório, para que não haja deslocamento do tecido, destaca Sanches (2002). Neste caso, o objetivo da técnica define-se em melhorar a capacidade linfática, visando ao restabelecimento da corrente circulatória periférica da lesão, ressalta Ribeiro (2000).

A aplicação da drenagem linfática manual no pós-operatório, além de contribuir para uma recuperação mais rápida, alivia a pressão provocada pelo edema, facilita o escoamento da linfa, melhora a cicatrização e reparação tecidual, estimula os fibroblastos na mitose das células colágenas e elásticas, aumenta o fluxo sanguíneo, remove os resíduos metabólicos e promove equilíbrio hidrolipídico da pele (LOPES, 2002).

## LEITURA COMPLEMENTAR

### APLICAÇÃO DE DRENAGEM LINFÁTICA MANUAL (DLM) NO PÓS-OPERATÓRIO DE CIRURGIAS PLÁSTICAS

Alice Luisa Pletsch  
Ketney Da Costa Koslosky  
João Felipe Peres Rezer

#### Introdução

Nos dias atuais, cada vez mais há uma busca maior pela beleza, pelo corpo perfeito, assim a boa forma física muitas vezes é buscada e alcançada através de cirurgias plásticas de cunho estético, com um melhor contorno corporal (SOUSA, 2010). Conforme a época ou período histórico muda o conceito de belo, e para mudar a aparência corporal, muitas vezes é necessária a busca por profissionais cirurgiões plásticos que possam avaliar e indicar uma melhor opção para cada caso. Visto que a aparência pode influenciar diretamente em questões do próprio cotidiano do indivíduo, sendo limitador de muitas atividades e até com consequências emocionais e psíquicas que refletem diretamente na qualidade de vida e saúde de cada um (PEREIRA, 2016).

Um dos profissionais que tem importante papel nesse ramo é o tecnólogo em estética e cosmética. Muitos cirurgiões já recomendam a busca por esse tipo de serviço aliando ao sucesso das cirurgias plásticas, visando a uma melhora no resultado do procedimento. Assim, o profissional da estética aliado a serviços de qualidade vai auxiliar na determinação de um pós-cirúrgico com melhora rápida e bem-estar para o paciente. Visto tal importância dos profissionais da estética, estes estão buscando formação acadêmica, cursos de especialização e se organizando como uma classe importante para a área da saúde (SDREGOTTI et al., 2016).

A atuação do esteticista é complementar à cirurgia plástica conforme orientações dadas pelo cirurgião, buscando oferecer apoio e orientação para o paciente, usando de técnicas e recursos estéticos e da cosmética para acelerar esse processo de recuperação (SDREGOTTI et al., 2016). Deste modo, este estudo busca mostrar a importância do profissional da área da estética em atuação conjunta com o cirurgião plástico, para uma rápida recuperação no pós-operatório, atuando nas questões pós-operatórias com uso de recursos, e identificando o que é normal ocorrer nesse período e o que é considerado complicação, que deve voltar ao cirurgião para avaliação. O profissional esteticista não se restringe somente a atender em cabines, podendo atuar até mesmo em equipes multidisciplinares, melhorando o edema, processo inflamatório, entre outras características do pós-operatório.

## Metodologia

Como metodologia, utilizou-se levantamento bibliográfico, assim possibilitando o conhecimento sobre a importância da atuação do profissional de estética e cosmética como atuante no pós-operatório de cirurgias plásticas de cunho estético facial e corporal, usando recursos como a drenagem linfática manual, entre outros, conforme indicação pelo cirurgião plástico. Foram usadas fontes em consultas de livros, artigos científicos em bases de dados, como: Scielo e periódicos da Capes, através dos descritores: Drenagem Linfática Manual, Sistema Linfático, Lipoaspiração e Abdominoplastia, tecnólogo em estética e cosmética. As referências utilizadas variam entre os períodos de 2009 a 2015. Procurou-se buscar informações das possíveis interpretações dadas pelos diferentes autores sobre o proposto tema e refletir sobre a aplicação da DLM. Este trabalho foi realizado durante a disciplina de fundamentos das cirurgias plásticas, durante o 3º semestre do Curso de Estética e Cosmética na Universidade Regional do Noroeste do Estado do Rio Grande do Sul (UNIJUÍ).

## Resultados e discussão

O mercado das cirurgias plásticas está em constante crescimento, especialmente no Brasil. Assim, a busca por profissionais conceituados e com ótimos resultados cirúrgicos é cada vez mais evidente. Portanto, para haver uma recuperação mais rápida e tranquila, são inseridos nessa área os profissionais esteticistas cosmetólogos. Esses profissionais possuem formação acadêmica e estão capacitados para atuarem com recursos manuais, eletroterapia e cosméticos, melhorando o aspecto e resultado pós-cirúrgico. Através dos cuidados estéticos há uma melhora significativa no processo de recuperação pós-operatório, visando até mesmo evitar e identificar possíveis complicações pós-cirúrgicas. Assim o profissional de estética vem se destacando e crescendo cada vez mais nesse contexto multiprofissional, com objetivos de melhora da saúde do paciente (DURAN et al., 2015).

O esteticista está capacitado para trabalhar através de sua formação com recursos que visam reduzir e minimizar cicatrizes inestéticas, acelerar o processo inflamatório no pós-operatório para uma recuperação mais rápida, reduzir edemas, melhorando o fluxo linfático e sanguíneos através de estímulos e tratamentos estéticos no local, acelerando a reparação da lesão (DURAN et al., 2015).

Para um tratamento de pós-operatório adequado para cada caso deve ser realizada uma anamnese visando reconhecer as particularidades de cada paciente, cirurgião e da técnica cirúrgica executada. Nesse contexto devem ser avaliados quais os tecidos envolvidos e profundidade atingida, o motivo pelo qual o paciente buscou a cirurgia, estágio da cicatrização, o tipo de tratamento que será aplicado, bem como sua duração e frequência de realização, avaliando possíveis riscos e individualidades do paciente para obter bons resultados (SDREGOTTI et al., 2016).

Após a realização de um procedimento cirúrgico, muitas são as variáveis que devem ser avaliadas e trabalhadas pelo profissional esteticista, entre elas podemos citar:

- Irregularidades cutâneas: são depressões e ondulações na área da cirurgia onde a derme é menos espessa.
- Fibrose: formação anormal de tecido fibroso.
- Aderências: o colágeno e elastina aderem às estruturas próximas, dificultando fluxo sanguíneo e linfático.
- Equimoses e hematomas: pele com coloração arroxeadada por rompimento de capilares sanguíneos na equimose, e acúmulo de sangue em órgão ou tecido em caso de hematomas.
- Edema: excesso de líquido intersticial que retarda a cicatrização.
- Necrose tecidual: morte tecidual com necessidade de avaliação médica.
- Hipostesia: diminuição da capacidade da sensibilidade tátil.
- Cicatriz: processo de reparo tecidual de forma fisiológica, em que o tecido que foi lesionado na cirurgia é substituído por tecido conjuntivo neoformado (SDREGOTTI et al., 2016).

Um dos procedimentos mais aplicados pelo profissional da estética é a drenagem linfática no pós-operatório, com objetivo de prevenir e melhorar possíveis consequências do ato cirúrgico. A aplicação da drenagem linfática manual auxilia em uma recuperação mais rápida, aliviando a pressão gerada pelo edema, melhora o processo de cicatrização e reparo tecidual, estimula fibroblastos para fazer mitose de células de colágeno e elastina, aumenta o fluxo sanguíneo, retira resíduos metabólicos e melhora o equilíbrio do manto hidrolipídico. A drenagem linfática é reconhecida pela Comunidade Internacional como, além de ter finalidade estética, ser usada para tratar afecções angiológicas, neurológicas, metabólicas, traumáticas e cirúrgicas (DURAN et al., 2015).

A drenagem linfática vem como uma grande aliada das cirurgias plásticas, porém para realizar esse procedimento é necessário o conhecimento da anatomia e fisiologia do sistema linfático, pois consiste de uma técnica sistematizada, com uma sequência determinada de movimentos. O pós-operatório de cirurgia plástica consiste no direcionamento do edema para um gânglio proximal, evitando o edema excessivo na cicatriz, visto que em algumas cirurgias ocorre rompimento de alguns vasos, o que dificulta a eliminação de líquidos em excesso. Quando o organismo é submetido ao ato cirúrgico, ocorre descolamento ou corte de tecidos, vasos sanguíneos e células se rompem, assim há um maior acúmulo de líquido local, para tal situação a drenagem linfática é indicada e vem para melhorar o resultado estético e de saúde pós-cirúrgico. O profissional da estética, por meio da drenagem, toca no paciente, esse toque libera endorfina e serotonina, que melhoram e acalmam sensações de dor, e induz o paciente ao relaxamento, dando uma melhor condição de recuperação (DURAN et al., 2015).

A técnica de drenagem linfática se caracteriza por ser o único procedimento realizado após as primeiras 48 horas de cirurgia, porém com restrições e atenção

aos movimentos executados até os 21 dias após cirurgia, para que não ocorra deslocamento de tecido, melhorando a capacidade de atuação do sistema linfático, com o restabelecimento da periferia da lesão (SDREGOTTI et al., 2016).

O profissional que realiza a drenagem linfática executa manobras leves, suaves e rítmicas, que drenam líquidos acumulados, melhoram o retorno venoso, aceleram a circulação linfática e sanguínea, reduzem sensação de peso nos membros inferiores, diminuem dores e extremidades frias, previnem úlceras e infecções. A drenagem consiste de pressões graduadas que imitam a musculatura lisa dos vasos linfáticos acompanhando o seu ritmo, em direção do fluxo linfático, aumentando o volume de linfa admitido pelos capilares, que aumenta a velocidade de transporte desses líquidos, visto que este líquido é mais vulnerável às pressões aplicadas externamente. O local onde este procedimento é executado deve ser silencioso, com luz indireta, calmo, limpo e com temperatura agradável, com o paciente posicionado em uma maca sem cremes ou óleos, que podem dificultar o processo. O profissional deve ter higiene, postura adequada, exercer pressão leve e rítmica nos sentidos dos linfonodos para um eficiente escoamento de linfa, sem deslocamento ou estiramento, principalmente próximo à sutura cirúrgica (PEREIRA, 2016).

A drenagem linfática manual possui ação tranquilizante e relaxante, atuando no sistema nervoso parassimpático, que é parte do sistema nervoso autônomo e auxilia na recuperação das forças e regeneração tecidual, visto que os pacientes se sentem relaxados, pálpebras pesadas, sensações de bem-estar. Porém, os pacientes com suspeita de câncer, hipotensão, doenças na pele, infecções, trombose, insuficiência renal, insuficiência cardíaca, crises de asma, disfunções da tireoide e hipertensão descontrolada não podem receber drenagem linfática (SILVA, 2016).

Além da drenagem linfática, podem ser realizados outros procedimentos estéticos pelo profissional esteticista, como limpeza de pele, massoterapia, ultrassom, recursos de eletroterapia (microcorrentes, corrente galvânica, alta frequência), agente fototerapêutico (laser) e vacuoterapia, porém, como mais indicado por cirurgias plásticas, prevalece a drenagem linfática manual (PEREIRA, 2016).

## **Conclusão**

Podemos, a partir da revisão bibliográfica, suportar a ideia de que o profissional esteticista possui fundamental importância no processo do pós-operatório de cirurgias plásticas, atuando principalmente com a aplicação da drenagem linfática, que é um dos procedimentos mais indicados pelos cirurgias plásticas.

Esse procedimento, quando realizado por profissional capacitado, dentro do período certo, têm resultados muito positivos, conferindo ao cliente uma melhora no seu tempo de recuperação. A drenagem linfática é eficaz no pós-

operatório, pois diminui o edema, alivia a dor e ansiedade, evita formação de hematomas, seromas e fibroses de tecido, além de melhorar a circulação sanguínea e linfática.

O profissional de estética é capacitado e possui formação para atuação direta com o paciente, visando a sua melhora tanto de aparência estética quanto das condições de saúde, porém ainda falta o reconhecimento da sociedade e da classe de alguns cirurgiões plásticos para que haja uma maior indicação desses profissionais para executarem seus serviços tanto no pré quanto no pós-operatório. A estética é uma área ampla, que além de beleza, contempla saúde e bem-estar.

FONTE: Disponível em: <<https://www.publicacoeseventos.unijui.edu.br/index.php/salaoconhecimento/article/view/6508/5283>>. Acesso em: 2 ago. 2018.

## RESUMO DO TÓPICO 2

**Neste tópico, você aprendeu que:**

- A massoterapia só deverá ser usada a partir da fase de maturação, afinal, os tecidos que foram descolados no ato cirúrgico precisam se aderir.
- Deve haver muito cuidado ao aplicar a massoterapia pós-cirúrgica, pois seus movimentos podem provocar descolamento tecidual, além do risco existente da formação de seromas e hematomas tardios.
- A drenagem linfática é importante, pois auxilia na eliminação de toxinas e nutrir tecidos, além de melhorar a defesa e promover ação anti-inflamatória, fazendo com que o período de recuperação do pós-operatório seja mais rápido.



## AUTOATIVIDADE



- 1 A técnica de drenagem linfática é indicada no pós-operatório?
- 2 Quais os benefícios da massoterapia nos tratamentos pós-operatório?



## TRATAMENTOS ESTÉTICOS PÓS-OPERATÓRIOS – ELETROTERRÁPICOS

### 1 INTRODUÇÃO

Neste tópico, associaremos alguns aparelhos de eletroterapia mediante as fases do processo cicatricial, já que nos casos de pós-operatórios devemos ter muita cautela, determinar qual melhor protocolo estético, pois se não definirmos o protocolo adequado, teremos sérias complicações.

Quando pensamos no emprego de alguns aparelhos no pós-operatório, podemos destacar: ultrassom, microcorrentes, laser de baixa frequência, endermologia e a radiofrequência, além, é claro, de técnicas manuais, como a drenagem manual linfática.

Na figura a seguir, Borges (2010) nos mostra a aplicação de alguns recursos terapêuticos de acordo com as fases dos processos de cicatrização.

FIGURA 1 – RECURSOS TERAPÊUTICOS DE ACORDO COM CADA FASE CICATRICAL

<b>Fase inflamatória</b>	<b>Fase proliferativa</b>	<b>Fase de remodelação</b>
Orientações gerais	Orientações gerais	Orientações gerais
Repouso	Drenagem linfática manual	Drenagem linfática manual
Compressão	Ultrassom	Ultrassom
Exercícios respiratórios	Microcorrentes	Vacuoterapia/depressoterapia/ endermoterapia
TENS	Mobilização do tecido conjuntivo	Radiofrequência
Crioterapia*		Mobilização do tecido conjuntivo
		Alongamento**

\*Verificar alterações de sensibilidade tátil.

\*\*Respeitar a tensão em cicatrizes.

## 2 TERMOTERAPIA E CRIOTERAPIA

A termoterapia, por elevar a taxa de metabolismo da célula, promove drenagem de áreas infectadas e auxilia na cicatrização do pós-operatório, melhorando a qualidade do tecido cicatricial. Deve ser utilizada a partir da fase de proliferação, quando se avalia a presença de fibroses. Orienta-se que seja evitada a aplicação de calor local nos primeiros estágios de um trauma cirúrgico, onde existe presença de mediadores químicos em associação ao aquecimento, isso pode afetar a permeabilidade vascular (SDREGOTTI et al., 2010).

Para que sejam obtidos níveis terapêuticos de aquecimento, a temperatura atingida nos tecidos deve situar-se entre 40 °C e 45 °C, abaixo desse nível os efeitos do aquecimento são considerados brandos demais para que tenha qualquer valia terapêutica. A utilização do calor em pós-cirurgia plástica tem como objetivo melhorar a qualidade do tecido cicatricial, tratar as fibroses e aderências. Sua utilização será a partir do momento em que se avalia a presença de fibroses (normalmente a partir da fase de proliferação) (MACEDO; OLIVEIRA, 2011, p. 6).

A crioterapia (terapia com resfriamento) é o termo utilizado para tratamentos com variação de temperatura de 0 °C a 18,3 °C. Entre os efeitos fornecidos por esta modalidade estão a vasoconstrição, amenização de dores e inflamações, redução do espasmo muscular e redução da taxa metabólica. Ao reduzir a quantidade de células destruídas pela ausência de oxigênio, limita-se o grau de lesão decorrente de hipóxia secundária. No combate a fibroses, o resfriamento por esta técnica, ao reduzir a temperatura, limita o trauma tecidual. A vasoconstrição ocorre mediante ao estímulo das fibras simpáticas e a redução da pressão oncótica junto à redução da permeabilidade da membrana que levam a uma redução do edema. Esse efeito fica reforçado pela redução tanto do metabolismo celular como das substâncias vasoativas, tais como histamina (MACEDO; OLIVEIRA, 2011).

## 3 LASER DE BAIXA INTENSIDADE

O laser é um aparelho que pode ser classificado em duas categorias: lasers de alta potência ou cirúrgicos, com fins térmicos oferecendo propriedades de corte, vaporização e hemostasia, e lasers de baixa potência ou terapêuticos, apresentando propriedades analgésicas, anti-inflamatórias e de bioestimulação (ROCHA, 2004).

Valle, Bonvent e Shida (2008) afirmam que o laser de baixa intensidade apresenta diminuição de edemas, efeito analgésico e bioestimulantes, os quais auxiliam na melhora da formação da cicatrização, assim como na reorganização do tecido lesionado.

De acordo com Agnes (2013), o LED e o laser são considerados de baixa potência, em geral inferior a 70 mW, sendo que estes não emitem nenhum efeito térmico considerável e suas reações são, sobretudo, de fotobioestimulação celular.

A laserterapia de baixa intensidade (LBI) é um termo genérico que define a aplicação terapêutica de lasers e diodos superluminescentes monocromáticos com potência relativamente baixa (< 500 mW) para o tratamento de doenças e lesões utilizando dosagens (< 35 J/cm<sup>2</sup>) consideradas baixas demais para efetuar qualquer aquecimento detectável nos tecidos irradiados (STEFANELLO; HAMERSKI, 2006).

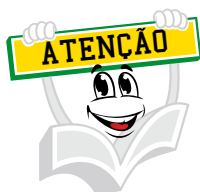Alguns dos benefícios que podemos perceber quanto à aplicação do laser de baixa frequência está na reparação tecidual, decorrente da vasodilatação, pelo aumento da síntese de DNA e RNA e pela estimulação de fibroblastos, o que resulta no desenvolvimento do colágeno (BORGES, 2010). Outros autores afirmam que seus efeitos fisiológicos envolvem desde melhoria na oxigenação tecidual, na síntese de proteínas e fibroblastos, bem como na redução de processos inflamatórios.

A cicatrização é o principal efeito da interação tecido/laser, possibilitando incremento à produção de ATP, o que proporciona um aumento da velocidade mitótica das células, estimulando a microcirculação, que aumenta o aporte de elementos nutricionais, associada ao aumento da velocidade mitótica, facilitando a multiplicidade das células, assim, ocorre o efeito de neovascularização a partir dos vasos já existentes, gerando melhores condições para a cicatrização rápida (STEFANELLO; HAMERSKIA, 2006).

Atua como anti-inflamatório e analgésico, que, somados ao seu poder bioestimulante, diminuem o desconforto logo após a primeira aplicação e aceleram a reparação, além de proporcionar estímulo ao nível de fibroblastos, com formação de fibras colágenas mais ordenadas, verificando-se clinicamente aceleração na cicatrização e logo após a primeira aplicação, o paciente já relata alívio da dor (REGGIORI et al., 2008).

Ainda é enfatizado que o laser terapêutico não tem efeito diretamente curativo, entretanto age como um importante agente antálgico, proporcionando ao organismo uma melhor resposta à inflamação, com conseqüente diminuição do edema e minimização da sintomatologia dolorosa, além de favorecer a reparação tecidual da região danificada mediante a bioestimulação celular (ROCHA, 2004).

No pós-cirúrgico, o Laser de Baixa Potência é um instrumento de seleção por suas interações atérmicas com os tecidos biológicos. O uso desse equipamento nas primeiras 24 horas promove os melhores resultados, pois, é nessa fase que se observa maior afluência de elementos defensivos e um elevado número da mitose das células do estrato germinativo na área lesada. Tudo isso provocará a retirada precoce dos detritos tissulares da lesão, favorecendo a redução de edema, por conseqüência a redução da dor, e acelerando o processo de cicatrização (DETERLING, 2010).



O laser de baixa potência e o LED apresentam propriedades terapêuticas semelhantes.

### Com relação ao LED:

Os efeitos fisiológicos iniciam por uma complexa cascata de sinalização celular desenvolvida pelo estímulo luminoso, gerando mudanças na homeostase celular, alterações na ATP ou níveis de AMPc, modulação da síntese de DNA e RNA, modificações na permeabilidade da membrana, alcalinização do citoplasma e despolarização da membrana celular. A sequência de eventos, finalmente, resulta em uma série de efeitos fisiológicos essenciais para o processo de cicatrização da ferida, e outras respostas favoráveis, como aceleração do processo inflamatório, reabsorção do edema e regeneração nervosa. A fotoestimulação do processo de cicatrização da ferida pode ser mediada por aumento da proliferação de fibroblastos, metabolismo celular reforçado, maior (pro)síntese de colágeno e transformação de fibroblastos em miofibroblastos (AGNES, 2013, p. 376).



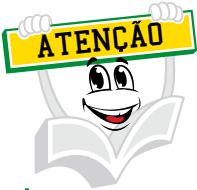O LED pode ser um forte aliado para o tratamento de fibroses e edema, inclusive associando outras técnicas, como o ultrassom e a radiofrequência

## 4 RADIOFREQUÊNCIA

De acordo com Borges (2010), a radiofrequência é uma opção para a diminuição da fibrose, podendo em distintas dosagens diminuir ou aumentar a densidade de colágeno. Assim, a radiofrequência tem por objetivo amolecer o tecido de colágeno e absorver o tecido fibroso. A dosimetria indicada é temperaturas entre 36 °C a 38 °C, gerando a distensibilidade do colágeno, sendo indicadas três sessões semanais.

A energia da radiofrequência aplicada sobre os tecidos produz um aquecimento profundo na derme, que leva a uma regeneração de colágeno e elastina, criando um efeito tensor imediato e uma melhora da qualidade cutânea.

A elevação da temperatura interna do tecido promove um aumento da circulação sanguínea, estimulando a drenagem linfática, diminuindo a concentração de toxinas no corpo e favorecendo as células responsáveis pela produção de colágeno. O aumento do metabolismo vai provocar instantaneamente uma contração das fibras de colágeno e uma imediata tonificação da pele. A estimulação dos fibroblastos (célula do tecido conjuntivo) vai acelerar a produção e regeneração dos depósitos de colágeno, permitindo assim um resultado muito satisfatório (BORGES, 2010).



Somente utilize a radiofrequência se a região a ser tratada realmente permite elevar a temperatura tecidual, isso quer dizer que não pode ser utilizada na fase inflamatória, pois, dependendo da situação, o quadro pode se agravar.

## 5 ULTRASSOM

O ultrassom é uma técnica que realiza vibrações de ondas mecânicas acústicas de alta frequência que irão se reproduzir pelos tecidos biológicos.

O Ultrassom está vinculado diretamente ao processo de reparo, sendo mais efetivo quando utilizado imediatamente após a lesão, ou seja, durante a fase inflamatória (GUIRRO; GUIRRO, 2004). As intenções com a utilização do ultrassom são a aceleração da cicatrização, alcançar força tênsil normal e até mesmo a prevenção de cicatrizes hipertróficas e queloides (ALTOMARE; MACHADO, 2006). O uso do ultrassom ainda incrementa a síntese de fibroblastos e colágeno, melhora a circulação sanguínea e linfática, atuando na diminuição do edema (GUIRRO; GUIRRO, 2004).

O ultrassom terapêutico requer conhecimento mediante a escolha de parâmetros para a eficácia do tratamento. Esses parâmetros vão desde a profundidade com que o ultrassom atingirá, como o efeito térmico ou mecânico, associado ou não à corrente elétrica, como no caso de ultrassons combinados (Manthus, Heccus).

Para aplicação em pós-cirúrgicos recentes, processos agudos ou com hematomas, deve-se sempre utilizar em modo de emissão pulsado, para não produzir aquecimento. Como a região estará em processo inflamatório, o qual possui sinal de calor, se for aplicado em modo contínuo, aumentará o processo inflamatório, devido ao seu efeito térmico.

Cervásio (2010) orienta que a sequência de um protocolo de tratamento pós-operatório adequado para combate a fibrose é verdadeiramente significativa no processo de cicatrização. É cada vez mais utilizada a técnica de drenagem linfática manual associada a ultrassom, uma vez que o uso combinado das técnicas diminui a fibrose ocasionada pela agressão cirúrgica.

A ultrassom acelera a cicatrização, auxilia no alcance da força tênsil normal e previne cicatrizes hipertróficas e queloides. O ultrassom terapêutico utilizado no modo fonoforese com a enzima hialuronidase tem mostrado excelentes resultados no pós-operatório imediato e está ligado diretamente ao processo de cicatrização (VIEIRA; NETZ, 2012).

Então, a finalidade do uso dessa modalidade de energia precoce é proporcionar melhora para circulação sanguínea e para o sistema linfático. O modo de emissão indicado para o pós-operatório na fase de remodelamento é o contínuo (térmico), em 3MHZ, numa intensidade abaixo 1,5 a 1,8 W/cm<sup>2</sup> e num tempo de 6 minutos, punho fechado. Tem por intuito desagregar as fibroses persistentes, promovendo a extensibilidade das estruturas colágenas (COUTINHO et al., 2006).

Segundo Agnes (2013), o ultrassom no modo pulsado é indicado para estágios inflamatórios precoces, inflamação aguda ou subaguda. O autor complementa que, quando utilizado nesse modo, a potência ou a intensidade do pico é convertida em potência média, com o intuito de aumentar o tempo de pausa ou intervalo, para garantir a inexistência do efeito térmico durante a aplicação.

A aplicação deve ser realizada com gel condutor através de movimentos lentos, suaves, circulares e constantes. E o tempo de aplicação *versus* região a ser tratada, recomenda-se a delimitação de um punho fechado, o que corresponde a um tempo de seis minutos.

A utilização do ultrassom no modo pulsado na fase inflamatória favorece a liberação de histamina pelos mastócitos, promovendo assim a formação de um novo tecido de reparação; no entanto, na fase proliferativa, o ultrassom pulsado possui a função de estimular fibroblastos para consolidar matriz extracelular (AGNES, 2013).

Segundo Borges (2010), o uso do ultrassom na fase proliferativa proporciona um aumento na proliferação dos fibroblastos, isso faz com que aumente a velocidade da angiogênese, da secreção de proteína e colágeno, além de estimular a contração da ferida, resultando assim em uma melhora significativa do tamanho da cicatriz. Logo, na fase de remodelamento, a aplicação do ultrassom aumenta a resistência do tecido, a reorientação e a quantidade de colágeno. Caso o reparo tecidual esteja finalizado e existam aderências ou fibroses sobre a pele, o ultrassom pode ser utilizado como coadjuvante na melhoria e diminuição dessas disfunções.



## 6 MICROCORRENTES

A microcorrente é uma corrente contínua de baixa intensidade (microampères), associada com formas de pulsos alternados ou contínuos, com frequência de 0,5 a 900Hz e potência de 10 a 1.000 $\mu$ A.

É uma corrente que normaliza a atividade do interior da célula após esse ter sofrido algum tipo de lesão, uma vez que apresenta a capacidade de penetrar nas células, garantindo a homeostase, ao contrário das outras correntes com intensidades maiores, que somente passam sobre a célula e não a permeiam (AGNES, 2013).

A função das microcorrentes em lesões cutâneas é de corrigir o fluxo, para melhorar o reparo e minimizar a dor. De acordo com Valle, Bonvent e Shida (2008), essa técnica de microcorrentes é muito utilizada em hospitais e clínicas, devido a sua contribuição no pós-operatório, principalmente na diminuição da dor, dos espasmos musculares, bem como uma cicatrização mais veloz e, conseqüentemente, a diminuição do risco de contaminação bacteriana.

De acordo com Sonnewend et al. (2005), a microcorrente consiste em uma corrente com dois polos (positivo e negativo), quadrada, bifásica, simétrica e aleatória, que utiliza baixíssima amperagem, com saída de corrente constante, estimulando em até 500% a produção do trifosfato de adenosina (ATP), sendo que é o ATP o responsável pela regeneração tecidual e pela síntese proteica. Segundo Borges (2010), a adenosina trifosfato (ATP) é um fator fundamental no processo de cicatrização. E como a microcorrente estimula o ATP, os nutrientes entram nas células lesionadas e os resíduos metabólicos saem, o que contribui para o desenvolvimento dos novos tecidos.

Resumindo, a terapia de microcorrentes apresenta eficácia no transporte ativo dos aminoácidos, estimula a síntese de proteínas, melhora o mecanismo de troca de líquidos, diminui edema, ou seja, auxilia o sistema linfático, controle da dor (analgesia), apresenta efeito anti-inflamatório, bactericida e ainda acelera o processo de reparação tecidual (BORGES, 2010).

Esse método de tratamento é aplicado no pré e pós-operatório, resultando em uma aceleração na restauração e cicatrização após qualquer cirurgia. Aumenta a mobilização de proteínas para o sistema linfático, pois, quando são aplicadas em tecidos traumatizados, as proteínas carregadas são postas em movimento e sua migração para o interior dos tubos linfáticos torna-se acelerada (BORGES, 2006).

A eficácia da microcorrente, quando bem aplicada, leva à pele pequenos insignificantes estímulos, cuja atuação no metabolismo celular ativa o intercâmbio de nutrientes, elevando a produção do ATP, energia das células, completando a sua biorregeneração. Os maiores benefícios obtidos está no controle da dor, na cicatrização de feridas, controle do edema e no aumento na reparação tecidual

de um modo geral. Tem efeitos também na reparação de fraturas/aumento da osteogênese, no relaxamento muscular, é um ótimo bactericida e anti-inflamatório (GUIRRO; GUIRRO, 2002).

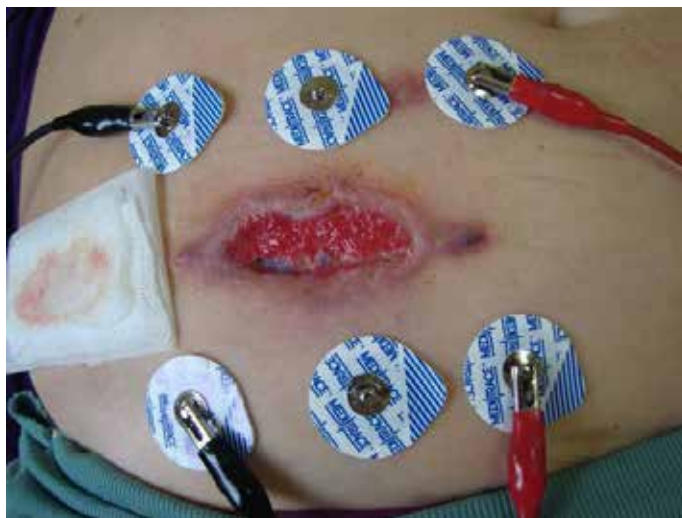
O efeito de reparação tecidual pela microcorrente é extremamente útil no pós-operatório de cirurgias plásticas, em que se objetiva a rápida resolução do edema, da equimose, da inflamação e da dor, ocorrendo assim a inibição da metaloproteinase, que favorece a formação da fibrose e aderência tecidual; e principalmente com o intuito de estimular o processo de cicatrização.

Recomenda-se o emprego da microcorrente no pós-cirúrgico imediato, podendo ser aplicado 24 horas após a cirurgia sem que exista qualquer risco de tração ou contaminação da lesão (BORGES, 2006).

Sua contraindicação está em pessoas que têm osteomielite, dor de origem desconhecida e marca-passo e aplicação sobre o útero gravídico (GUIRRO; GUIRRO, 2002).

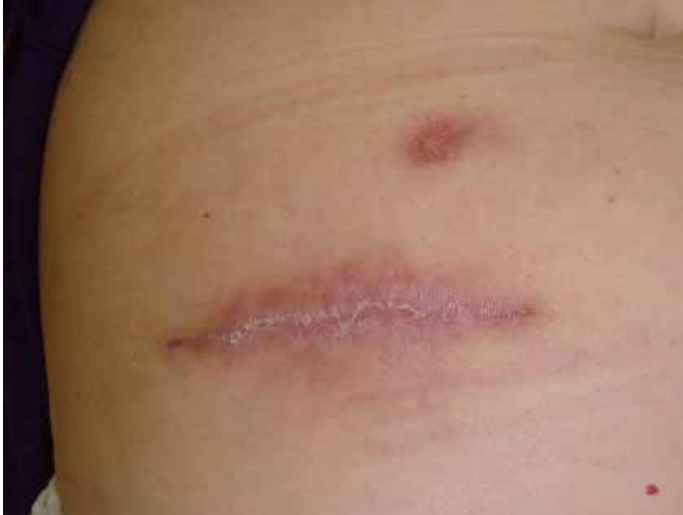Observe o antes e o depois de um tratamento de lesão tecidual com o uso de microcorrentes, utilizando eletrodos fixos de autoadesivos.

FIGURA 2 – TRATAMENTO COM MICROCORRENTES – ANTES



FONTE: Disponível em: <<http://2.bp.blogspot.com/-M1uAcWUrWIY/VYccDY-sbNI/AAAAAAAAAoU/wUjZNf21Ing/s320/ulcera.jpg>>. Acesso em: 8 ago. 2018.

FIGURA 3 – TRATAMENTO COM MICROCORRENTES – DEPOIS



FONTÉ: Disponível em: <[http://1.bp.blogspot.com/-QApZCQ1Zn30/VYccHR5kEQI/AAAAAAAAAoc/wPGMs\\_v1kDI/s320/ulcera%2Bfechada.jpg](http://1.bp.blogspot.com/-QApZCQ1Zn30/VYccHR5kEQI/AAAAAAAAAoc/wPGMs_v1kDI/s320/ulcera%2Bfechada.jpg)>. Acesso em: 8 ago. 2018.

## 7 CORRENTE GALVÂNICA

A corrente galvânica é normalmente utilizada sob a forma de iontoforese, que facilita a permeação de princípios ativos. Por esse motivo, Guirroe Guirro (2004) destacam sua eficácia em tratamentos de queloides e cicatrizes hipertróficas. De acordo com Robinson (2001 apud ALTOMARE; MACHADO, 2006), comumente são usadas substâncias com ativos específicos para o tratamento pós-cirúrgico.

## 8 VACUOTERAPIA

A vacuoterapia, ou massagem mecânica, pode evitar o aparecimento de nódulos, uma vez que este procedimento desfaz as elevações deixadas pelas cânulas em caso de lipoaspiração. Guirro e Guirro (2004) destacam que a aplicação deve ser por pressão negativa sobre a pele, aplicando sobre a fibrose com cabeçote de vidro 100mmHG. Sua utilização deve ser extremamente cautelosa no pós-operatório tardio.

A possibilidade de diminuição da fibrose pelo método é bastante evidente nas cicatrizes recentes, sendo também observada nas lesões mais antigas, possibilitando assim o seu remodelamento. Contudo, sua ação na reabsorção de edema e utilização precoce no pós-cirúrgico é discutível (GUIRRO; GUIRRO, 2004).

## 9 PRESSOTERAPIA

A Pressoterapia é um método que se utiliza de uma massagem pneumática realizada na direção do fluxo linfático, através de pressão positiva sobre o seguimento corpóreo. A pressoterapia é indicada no pós-operatório em que haja edemas persistentes, afinal, seu objetivo principal consiste em auxiliar na mobilização de líquidos do sistema venoso e linfático. Constitui, ainda, como coadjuvante das técnicas de liberação da fibrose, uma vez que a barreira cutânea impede o fluxo normal do edema (ALTOMARE; MACHADO, 2006).

### LEITURA COMPLEMENTAR

#### **FIBROSE: FORMAÇÃO DA FIBROSE CICATRICIAL NO PÓS-OPERATÓRIO E SEUS POSSÍVEIS TRATAMENTOS**

Gresemar Aparecida Silva Vedat Sevilla  
Natalia Matos da Silva

#### **1 INTRODUÇÃO**

A cirurgia é uma especialidade da medicina focada no tratamento de lesões, deformidades e doenças, realizada por meio de processos operatórios. Dentre os processos cirúrgicos, destacamos a cirurgia plástica, que tem por objetivo reconstituir parte do corpo humano por razões reparadoras ou estéticas. A finalidade da cirurgia reparadora é de recuperar a função ou reconstruir defeitos congênitos ou adquiridos. Já a cirurgia estética objetiva realizar correções para o embelezamento e melhora da forma do corpo. Apesar de serem processos distintos, ambos buscam o equilíbrio da estrutura corporal com a finalidade de harmonização do corpo (PITANGUI, 1992).

A ânsia por um corpo harmonioso e saudável em boa parte da população, hoje em dia, tem feito com que a demanda por procedimentos cirúrgicos e estéticos aumentasse significativamente (MILANI et al., 2006). Esse aumento também repercute na quantidade de novos profissionais da área da Estética dedicados a atuar no pré e pós-cirúrgico dos procedimentos. Os profissionais esteticistas estão se integrando a outros profissionais da saúde e participando mais ativamente nos consultórios e clínicas de cirurgia plástica, aplicando diferentes formas de terapias no pré e pós-operatório (MAUAD, 2003). Essa maior dedicação e formação de uma equipe multidisciplinar para tratamento cirúrgico faz com que o paciente suporte a fase de recuperação com mais qualidade de vida, evitando possíveis complicações (FERNANDES, 2011).

A Sociedade Brasileira de Cirurgia Plástica (SBCP) aponta que no ano 2000 realizaram-se em torno de 350 mil cirurgias plásticas, dentre elas 50% foram por motivação estética e, destas, 40% foram de lipoaspiração. Segundo Utiyama et al.

(2003), a lipoaspiração, realizada para remoção cirúrgica de gordura subcutânea, é considerada um dos maiores avanços dos últimos tempos, sendo também um dos procedimentos mais utilizados para a busca do corpo perfeito.

Silva (2001) afirma que o êxito da cirurgia plástica não depende somente do ato cirúrgico. Os cuidados pré e pós-operatório também influenciam em um resultado estético mais satisfatório, que podem ser fatores preventivos de possíveis complicações.

A cirurgia leva a uma agressão tecidual que pode prejudicar a funcionalidade dos tecidos mesmo num ato bem conduzido (BORGES, 2006). Não é raro um paciente que foi submetido a uma cirurgia ser encaminhado para um tratamento pós-operatório em fase tardia, ou até mesmo nem ser encaminhado para tratamento com fisioterapeuta ou esteticista, o que pode acarretar num resultado pouco satisfatório. Cabe a esses profissionais utilizar de todos os recursos disponíveis para minimizar esses danos.

O pré-operatório traz como benefício o fortalecimento dos vasos sanguíneos e linfáticos da região e a desobstrução de possíveis congestionamentos. Já o pós-operatório permite tratar edemas, drenando e estimulando uma melhor e mais rápida cicatrização (COUTINHO et al., 2006).

A fisioterapia dermatofuncional é indicada por cirurgiões principalmente quando se trata de abdominoplastia associada à lipoaspiração. Técnicas como ultrassom, drenagem linfática manual, crioterapia, laser, eletroterapia e endermologia são eficazes para amenizar lesões decorrentes dos traumas cirúrgicos, como a fibrose. Essas técnicas, quando bem aplicadas, aceleram a recuperação dos pacientes que tiveram complicações na lipoaspiração (SILVA, 2001).

De acordo com Fernandes (2011), até as cirurgias mais simples podem traumatizar o corpo, podendo causar edemas, hematomas, desconforto e dor. O pós-operatório tende a ser bem desconfortável para muitas pessoas. Em alguns casos, chegam a causar fibroses, transtornos de sono, falta de energia e outras dores.

No pós-cirúrgico, a fisioterapia dermatofuncional faz com que a possibilidade de haver complicações seja diminuída, podendo até recuperar regiões com edemas, evitando a diminuição da sensibilidade no local e melhorando a textura da pele, limitando a formação de fibrose subcutânea (TACANI et al., 2005).

Durante uma intervenção cirúrgica, o que ocorre é uma lesão nas células que estimulam uma resposta fisiológica de reação inflamatória. Há uma substituição das células lesionadas por tecido cicatricial, este fundamentalmente composto por fibras de colágeno. Conforme Guirro e Guirro (2004), as fibras de colágeno proporcionam a força que une as duas superfícies da ferida. Eles também afirmam que o colágeno é a proteína mais abundante que temos no corpo humano e que 30% de toda a proteína de nosso corpo é de colágeno.

Boscoli (2010) relata que após a cirurgia, os macrófagos alertam ao nosso cérebro que o organismo foi lesado. Este ativa células que se movem em direção ao local afetado e atuam como estimuladores de colágeno que fazem o preenchimento do local lesionado, criando uma barreira. Em todo procedimento cirúrgico há agressão tecidual, e neles podem estar associados diversos tipos de alterações, como edemas, hematomas, necrose tecidual, formação de tecido cicatricial, cicatriz e fibrose.

Segundo Low (2001), fibrose é o desenvolvimento em excesso do tecido fibroso que ocorre para reparação do tecido que sofreu algum tipo de trauma. Esta é uma resposta do corpo à agressão sofrida. Há então a inflamação, a proliferação e a remodelagem do tecido. Durante a evolução, o tecido vai se tornando mais fibroso e menos vascular até se tornar uma fibrose.

De acordo com Silva (2001), a utilização de recursos terapêuticos no pós-operatório de cirurgias estéticas tem sido fortemente recomendada nos casos de abdominoplastias associadas à lipoaspiração.

Para que a recuperação seja mais eficaz e o corpo responda melhor, o uso de terapias combinadas, como drenagem com ultrassom, endermologia, entre outras, pode trazer um melhor resultado no tratamento da fibrose. Para melhorar a cicatrização e facilitar a modelagem corporal, vale iniciar o pós-operatório com drenagem linfática no dia seguinte à cirurgia. Os tratamentos pós-operatório são realizados com o intuito de aumentar o fluxo sanguíneo da região, melhorando a vascularização no local, prevenindo e eliminando a formação de fibrose (CERVÁSIO, 2010).

## **2 OBJETIVO**

O objetivo deste trabalho é avaliar os recursos terapêuticos no pós-operatório de cirurgias estéticas. Os procedimentos com ultrassom são eficazes no aumento da vascularização do tecido, ajudando a ter uma melhor oxigenação no local, provocando a produção de colágeno e fibras elásticas, melhorando a firmeza da pele e prevenindo possíveis fibrose (SILVA, 2001).

A drenagem linfática pode ser feita no dia seguinte ao da cirurgia, acelera o processo de retirada dos líquidos acumulados entre as células e os resíduos metabólicos, encaminhando aos vasos capilares para serem eliminados, melhora edema e também a circulação sanguínea (CERVANO, 2010).

## **3 METODOLOGIA**

O método utilizado para a elaboração deste trabalho foi a pesquisa bibliográfica, constituída de materiais coletados de artigos de revistas científicas publicados, teses acadêmicas, sites especializados em estética e dermatologia e fisioterapia dermatofuncional.

Esse levantamento de dados bibliográficos foi realizado por meio de consultas a sites de busca referentes a publicações científicas e acadêmicas, tais como Scielo e Google acadêmico, entre outros, além, é claro, de teses e dissertações. A busca limitou-se a publicações entre 2000 a 2015, em língua portuguesa, incluindo os seguintes descritores: ultrassom; drenagem linfática manual, crioterapia, laser e endermologia.

#### **4 RESULTADOS**

Procedimentos cirúrgicos ocasionam lesões nas células, gerando inflamação tecidual. As células são substituídas por um novo tecido composto por fibras de colágeno, porém este se forma de modo desordenado, ocasionando depressões e ondulações no tecido, comprometendo o resultado final da cicatrização.

Para evitar a formação de fibrose, deve-se atuar com procedimento de prevenção no pré e pós-operatório, preparando o tecido antes da cirurgia. Isso promoverá um melhor resultado final e menor será a formação de fibroses.

O tratamento com ultrassom é eficaz, por prevenir a formação de cicatrizes hipertróficas. Melhora a circulação linfática e sanguínea, proporcionando nutrição às células. O tratamento com drenagem linfática promove a restauração da flexibilidade tecidual, fazendo a organização da retirada do colágeno em excesso, tratando e prevenindo a fibrose.

#### **5 CONCLUSÃO**

Conclui-se, então, que a fibrose está relacionada com o espessamento local da pele na cicatriz, devido a um depósito desmesurado de colágeno, sendo um processo natural do organismo em resposta a um trauma causado nas células. Para impedir sua formação, é preciso atuar no início da síntese de colágeno. Sempre haverá síntese de colágeno, porém em maior ou menor quantidade, isso dependerá do tratamento que será recebido no pré e pós-operatório. O uso de terapias, como ultrassom e drenagem linfática, acelera o processo de cicatrização, minimizando ondulações causadas no tecido, facilitando sua modelagem e acelerando a recuperação. Tem por objetivo melhorar a vascularização e eliminar fibroses.

FONTE: Disponível em: <<http://www.belezain.com.br/adm/uploads/fibrose%20PI%2024-06-2015-okokookokja.pdf>>. Acesso em: 16 ago. 2018.

## RESUMO DO TÓPICO 3

**Neste tópico, você aprendeu que:**

- O ultrassom terapêutico aplicado nas fases inflamatórias é utilizado no modo pulsado, devido ao seu efeito atérmico.
- Microcorrentes melhoram a qualidade do tecido lesionado, devido a maior produção de fibroblastos, melhor alinhamento das fibras de colágeno.
- A terapia de vacuterapia é frequentemente utilizada nas fases cicatriciais para o tratamento de fibroses e aderências, porém, deve-se ter muito cuidado durante a aplicação.
- Laser de baixa intensidade auxilia na atividade celular, na cicatrização e recuperação dos tecidos.
- Ledterapia minimiza a reação inflamatória e estimula a proliferação dos fibroblastos.
- Radiofrequência, se aplicada com temperatura máxima de 36 °C, auxilia no tratamento de fibroses, aderências e cicatrizes hipertróficas.





1 A cicatrização do tecido consiste em uma perfeita e coordenada sequência de fatores para que ocorra o processo de reparação tecidual. Desde épocas passadas, as microcorrentes vêm sendo estudadas para o tratamento de lesões cutâneas. Sobre a técnica de microcorrentes, classifique V para as sentenças verdadeiras e F para as falsas:

- ( ) Aumenta o transporte de aminoácidos.
- ( ) Aumenta a produção de ATP celular em até 300%.
- ( ) Aumenta a absorção de nutrientes.
- ( ) Aumenta a absorção de toxinas.

Agora, assinale a alternativa que apresenta a sequência CORRETA:

- a) ( ) F – V – F – V.
- b) ( ) F – V – V – F.
- c) ( ) V – F – F – V.
- d) ( ) V – F – V – F.

2 As cicatrizes pós-cirúrgicas tornam-se patológicas quando se apresentam na forma de hipertrofia. Assinale a alternativa que apresenta a terapia mais indicada para o tratamento de cicatriz hipertrófica:

- a) ( ) Correntes elétricas de alta intensidade.
- b) ( ) Vacuterapia.
- c) ( ) Estimulação nervosa e muscular
- d) ( ) Exercícios ativos e passivos.

3 Maria, com 52 anos de idade, sob orientação médica, procura uma clínica estética para realizar um tratamento pós-cirúrgico de uma lipoaspiração realizada há cinco dias. De acordo com essas informações, assinale a alternativa CORRETA:

- a) ( ) Por estar na fase proliferativa, é recomendada apenas a realização de drenomodeladora na região.
- b) ( ) Um dos tratamentos adequados para esse caso seria ultrassom no modo contínuo e drenagem manual linfática.
- c) ( ) Por estar na fase de remodelamento, existe grande probabilidade de formar fibroses, por isso devemos utilizar a radiofrequência.
- d) ( ) Um dos tratamentos adequados para esse caso seria microcorrentes, LED e drenagem manual linfática.



# REFERÊNCIAS

AGNES, J. E. **Eletrotermofototerapia**. 2. ed. Santa Maria: Santa Maria, 2013.

ALAM, M. **Dermatologia cosmética**. Rio de Janeiro: Elsevier, 2012.

ALMEIDA, I. M.; MEJIA, D. M. **Tratamentos fisioterapêuticos no pré e pós-operatório de lipoaspiração no Brasil**. [s.d.]. Disponível em: <[http://portalbiocursos.com.br/ohs/data/docs/18/98\\_-\\_Tratamentos\\_FisioterapYuticos\\_no\\_PrY\\_e\\_PYs-\\_operatYrio\\_de\\_LipoaspiraYyo\\_no\\_Brasil.pdf](http://portalbiocursos.com.br/ohs/data/docs/18/98_-_Tratamentos_FisioterapYuticos_no_PrY_e_PYs-_operatYrio_de_LipoaspiraYyo_no_Brasil.pdf)>. Acesso em: 15 maio 2018.

ALMEIDA, M. F. **Dermolipectomia das coxas**. [s.d.]. Disponível em: <<http://www.marcelofigueiredo.med.br/cirurgia-plastica/procedimentos-corporais/dermolipectomia-das-coxas/>>. Acesso em: 2 ago. 2018.

ALTOMARE, M.; MACHADO, B. Cirurgia Plástica: terapêutica pré e pós. In: BORGES, F. S. **Dermatofuncional: modalidades terapêuticas nas disfunções estéticas**. São Paulo: Phorte, 2006.

ALVES, H. E. **Consulta tramitação das proposições: projeto de Lei 959/2003**. Disponível em: <[http://www.camara.gov.br/sileg/Prop\\_Detalhe.asp?id=114811](http://www.camara.gov.br/sileg/Prop_Detalhe.asp?id=114811)>. Acesso em: 10 maio 2018.

AMORIM F. H. C.; AMORIM, C. C. B. Lipoabdominoplastia no tratamento estético do abdome. **Revista Brasileira de Cirurgia Plástica**, São Paulo, v. 27, n. 2, p. 301-8, 2012.

ANDRADE, Alexandre. **Lipoaspiração**. 2016. Disponível em: <<http://alexandreandrade.com.br/cirurgias/lipoaspiracao/>>. Acesso em: 8 ago. 2018.

ANDREOLI, C. P. P.; PAZINATTO, P. P. **Drenagem linfática: reestruturação anatômica e fisiológica/passos a passo**. Nova Odessa: Napoleão, 2009.

ARANTES, P. **Pré e pós-operatório: orientações e tratamentos**. 2014. Disponível em: <<http://negocioestetica.com.br/site/pre-e-pos-operatorio-orientacoes-e-tratamentos/>>. Acesso em: 8 ago. 2018.

ARAÚJO, Leonardo Araújo. **Mamoplastia de aumento**. 2018. Disponível em: <<https://leoaraujo.site.med.br/index.asp?PageName=Mamoplastia-20de-20Aumento>>. Acesso em: 8 ago. 2018.

ARRUDA, F.; CAPOROSSO, C.; FREIRE, E. L. **Cirurgia plástica: ginecomastia**. São Paulo: Atheneu, 2005.

AZEVÊDO, F. S.; TEIXEIRA, G. M.; SANTOS, L. L. A. Análise do grau de satisfação de universitárias submetidas ao tratamento de estrias atróficas através da corrente microgalvânica. **Fisioterapia Ser**, Rio de Janeiro, v. 7, n. 2, 2009.

AZULAY, L. **Dermatologia e gravidez**. Rio de Janeiro: Elsevier, 2009.

BACCO, A. T. D. J et al. **Efeitos da drenagem linfática no pós-operatório de blefaroplastia**. 2013. Disponível em: <<https://www.publicacoeseventos.unijui.edu.br/index.php/salaoconhecimento/article/view/2343>>. Acesso em: 10 maio 2018.

BARACHO, E. **Fisioterapia aplicada à saúde da mulher**. Rio de Janeiro: Guanabara Koogan, 2012.

\_\_\_\_\_. **Fisioterapia aplicada à obstetrícia, uroginecologia e aspectos de mastologia**. Rio de Janeiro: Guanabara, 2007.

\_\_\_\_\_. **Fisioterapia aplicada à obstetrícia e aspectos de neonatologia: uma visão multidisciplinar**. 3. ed. Rio de Janeiro: Medsi, 2002.

BARBOSA FILHO, Olavo. **Um estudo sobre os fundamentos da formação e drenagem dos linfedemas**. 2010. Disponível em: <[http://www.henriqueursos.com/site/docs/Olavo\\_TCC\\_Fisio.pdf](http://www.henriqueursos.com/site/docs/Olavo_TCC_Fisio.pdf)>. Acesso em: 8 ago. 2018.

BAUMANN, L. **Dermatologia estética**. Rio de Janeiro: Revinter, 2004.

BIANCHINI, Marco. **Complicações pós-operatórias**. 2014. Disponível em: <<http://www.inpn.com.br/Materia/SextaBianchini/81734>>. Acesso em: 8 ago. 2018.

BOCK, V.; NORONHA, A. F. Estimulação da neocolagênese. **RESC**, v. 3, n. 2, 2013.

BORELLI, S. **As idades da pele: orientação e prevenção**. São Paulo: Senac, 2003.

BORGES, F. S. **Dermatofuncional: modalidades terapêuticas nas disfunções estéticas**. 2. ed. São Paulo: Phorte, 2010.

\_\_\_\_\_. **Dermatofuncional: modalidades terapêuticas nas disfunções estéticas**. São Paulo: Phorte, 2006.

BORGES, F. S.; VALENTIN, E. C. Tratamento da flacidez e diástase de reto abdominal no puerpério de parto com o uso de eletroestimulação muscular com corrente de média frequência. **Revista Brasileira de Fisioterapia**. v. 1, n. 1, p. 1-8, 2002.

BOSCOLI, I. F. **Cicatrização e Cirurgia Plástica**. Dermatofuncional: Modalidade Terapêutica nas Disfunções Estéticas. 2. ed. São Paulo Editora: Phorte, 2010.

- BRAY, G. A. et al. Obesity in adults: overview of management. UPTODATE, 2016. Disponível em: <<https://www.uptodate.com/contents/obesity-in-adults-dietary-therapy>>. Acesso em: 16 ago. 2018.
- GEORGE, A.; BRAY, G. A.; DONNA, H. R. Medical therapy for the patient with obesity. **Circulation**. V. 125, p. 1695-1703, 2012.
- CABRAL, E. **Minilifting**. [s.d.]. Disponível em: <<http://www.dreduardocabral.com.br/minilifting-2/>>. Acesso em: 23 ago. 2016.
- CAMBIAGUI, A. **Manual da gestante**: orientações especiais para a mulher grávida. São Paulo: Madras, 2001.
- CAMPO, A. F. et al. Regional dermolipectomy for sequelae of massive weight loss. **World J Surg**. v. 22, n. 9, p. 974-980, 1998.
- CAMPOS, A. C. L.; BRANCO, A. B.; GROTH, A. K. **Cicatrização de feridas**. 2007. Disponível em: <<http://www.scielo.br/pdf/abcd/v20n1/10.pdf>>. Acesso em: 8 ago. 2018.
- CARRARA, H. H. A.; DUARTE, G. **Semiologia obstétrica**. 1996. Disponível em: <[http://revista.fmrp.usp.br/1996/vol29n1/semiologia\\_obstetrica.pdf](http://revista.fmrp.usp.br/1996/vol29n1/semiologia_obstetrica.pdf)>. Acesso em: 8 ago. 2018.
- CARVALHO, M.J. **Dor**: um estudo multidisciplinar. São Paulo: Summus; 1999.
- CASSAR, M. P. **Manual de massagem terapêutica**. São Paulo: Manole, 2001.
- CATALDO, S. **Complicações no pós-operatório de cirurgia plástica e a atuação da esteticista pré-operatório completo**. 2006. Disponível em: <<http://siaibib01.univali.br/pdf/Amanda%20Lussoli%20Sdregotti%20e%20Danubia%20de%20Souza.pdf>>. Acesso em: 11 maio 2018.
- CATALDO, S.; SANTIAGO, T. Complicações pós-operatórias das cirurgias plásticas. **Personalité** – Revista Profissional Multidisciplinar, n. 24, p. 11-17, ago./set. 2002.
- CERVÁSIO, V. **Pós-operatório é importante para o sucesso da lipo em mulheres**. 2010. Disponível em: <<http://www.belezain.com.br/adm/uploads/fibrose%20PI%2024-06-2015okokookokja.pdf>>. Acesso em: 10 maio 2018.
- COLANERI, André. **Dermolipectomia dos braços**. 2017. Disponível em: <<https://www.cirurgiaestetica.com.br/dermolipectomia-dos-bracos-cirurgia-plastica-do-tchauzinho/>>. Acesso em: 7 ago. 2018.
- COSTA, A. M. A. **Contribuição ao estudo dos mecanismos envolvidos na reparação tissular**: miofibroblastos e matriz extracelular. São Paulo: USP, 1999.

COSTA, R. F.; MEJIA, D. M. **A fisioterapia dermatofuncional no tratamento da fibrose pós-operatória em cirurgia plástica corporal.** [s.d.]. Disponível em: <[http://portalbiocursos.com.br/ohs/data/docs/19/42\\_-\\_BenefYcios\\_da\\_Fisioterapia\\_Dermato\\_Funcional\\_no\\_pYs-operatYrio\\_de\\_ritidoplastia\\_ou\\_lifting\\_facial.pdf](http://portalbiocursos.com.br/ohs/data/docs/19/42_-_BenefYcios_da_Fisioterapia_Dermato_Funcional_no_pYs-operatYrio_de_ritidoplastia_ou_lifting_facial.pdf)>. Acesso em: 15 maio 2018.

COUTINHO, M. et al. A importância da atenção fisioterapêutica na minimização do edema nos casos de pós-operatório de abdominoplastia associada à lipospiração de flancos. **Revista Fisioterapia Ser**, Rio de Janeiro, Ano 1, n. 4, out./nov./dez., 2006.

CUCÉ, L. C. **Manual de dermatologia.** 2. ed. São Paulo: Atheneu, 2001.

CUNHA, N. D.; BORDINHON, M. T. **Efeitos da drenagem linfática em diversas patologias.** 2004. Disponível em: <[http://portalbiocursos.com.br/ohs/data/docs/18/102\\_-\\_A\\_eticYcia\\_da\\_drenagem\\_linfYtica\\_no\\_pYs-operatYrio\\_de\\_lipospiraYYo.pdf](http://portalbiocursos.com.br/ohs/data/docs/18/102_-_A_eticYcia_da_drenagem_linfYtica_no_pYs-operatYrio_de_lipospiraYYo.pdf)>. Acesso em: 21 maio 2018.

DEDOMÉNICO, G. **Técnicas de massagem de Beard.** 5. ed. São Paulo: Elsevier, 2008.

DETERLING, L. C. et al. Benefícios do laser de baixa potência no pós-cirúrgico de cirurgia plástica. **Revista Augustus.** v. 14, n. 29, 2010.

DEUCHER, Raidel. **Rinoplastia.** 2015 Disponível em: <<https://cirurgiaplasticaraidel.com.br/rinoplastia/>>. Acesso em: 8 ago. 2018.

DONCATTO, L.; GIOVANAZ, F.; DECUSATI, F. L. Rinoplastia estético-funcional. **Arquivos Catarinenses de Medicina**, Florianópolis, v. 38, p. 58-60, 2009.

ELWING, A. **Drenagem linfática manual: teoria e prática.** São Paulo: SENAC, 2010.

EVANS, G. R. D. **Cirurgia plástica estética e reconstrutora.** Rio de Janeiro: Revinter, 2007.

EYLER, A. **Blefaroplastia: cirurgia plástica levanta pálpebras e elimina bolsa de gordura.** 2013. Disponível em: <<http://www.minhavidacom.br/beleza/tudo-sobre/17047-blefaroplastia-cirurgia-plastica-levanta-palpebras-e-eliminabolsa-de-gordura>>. Acesso em: 30 jul. 2018.

FELIX, L. G.; SOARES, M. J. G. O.; NOBREGA, M. M. L. Protocolo de assistência de enfermagem ao paciente em pré e pós-operatório de cirurgia bariátrica. **Rev Bras Enferm**, Brasília, v. 65, n. 1, p. 87, 2012.

FERRAZ, E. **Cirurgias Plásticas.** [s.d.]. Disponível em: <<http://www.ernandoferraz.com.br/site/protese-de-gluteo/>>. Acesso em: 2 ago. 2018.

FERREIRA, F. R. Cirurgias estéticas, discurso médico e saúde. **Ciência Saúde Coletiva**. Manguinhos – RJ, v. 16, n. 5, p. 2373-82, 2011.

FERREIRA, M. C. Cirurgia plástica estética: avaliação dos resultados. **Rev. Soe. Bras. Ciro Plást.** São Paulo, v. 15, p. 55-66, jan./abr., 2000. Disponível em: <[http://www.alran.com.br/arquivos/artigos/Cirurgia\\_Plastica\\_Estetica\\_-\\_Avaliacao\\_dos\\_Resultados.pdf](http://www.alran.com.br/arquivos/artigos/Cirurgia_Plastica_Estetica_-_Avaliacao_dos_Resultados.pdf)>. Acesso em: 8 ago. 2018.

FIGUEIRÓ, T. L. M. **Pele e gestação**: aspectos atuais dos tratamentos e drogas comumente utilizados – parte I. Caldas Novas: Femina, 2008.

FIGUEIRÓ, T. L. M.; FIGUEIRÓ, E. F.; COELHO, L. R. **Pele e gestação**: aspectos atuais dos tratamentos e drogas comumente utilizados – parte I. *Femina*, v. 36, n. 8, p. 511-521, 2008.

FLEURY, Petrônio. **Ritidoplastia**. 2018. Disponível em: <<http://www.petroniofleury.com.br/novidade/ritidoplastia-ou-lifting-facial-entenda-o-procedimento>>. Acesso em: 10 maio 2018.

FONSECA, F. M. Estudo comparativo entre drenagem linfática manual e atividade física em mulheres no terceiro trimestre de gestação. **Revista Fisioterapia Ser**, Rio de Janeiro, v. 4, 2009.

FONTOURA, E. Abdominoplastia: uma incrível transformação. **Rev. Edmar**. v. 1, n. 39, p. 29, 2003.

FRANÇA, A. C. **Fisioterapia Dermatofuncional no pós-operatório de abdominoplastia**. Faculdade Ávila. Disponível em: <[http://portalbiocursos.com.br/ohs/data/docs/19/65\\_-\\_Fisioterapia\\_Dermato-Funcional\\_no\\_pYs-operatYrio\\_de\\_abdominoplastia.pdf](http://portalbiocursos.com.br/ohs/data/docs/19/65_-_Fisioterapia_Dermato-Funcional_no_pYs-operatYrio_de_abdominoplastia.pdf)>. Acesso em: 15 maio de 2018.

FRITZ, S. **Fundamentos da massagem terapêutica**. 2. ed. São Paulo: Manole, 2002.

GARTNER, L. P.; HIATT, J. L. **Tratado de histologia em cores**. 2. ed. Rio de Janeiro: Guanabara Koogan, 2003.

GIAMPAPA, V.; PERO, R.; ZIMMERMAN, M. **A solução para não envelhecer**: cinco passos para você se manter sempre jovem. São Paulo: Cultrix, 2005.

GODOY, J.; GODOY, M. **Simpósio linfologia, drenagem linfática manual**: novo conceito. São Paulo: Sociedade Brasileira de Angiologia e Cirurgia Vascular, 2004.

\_\_\_\_\_. **Drenagem linfática manual**: uma nova abordagem. São Paulo: Lin comunicação, 1999.

GODOY, J.; GODOY, M.; GODOY, A. **Drenagem linfática global**: conceito Godoy e Godoy. São Paulo: THS editora, 2011.

- GONZALEZ R. Prótese para a região glútea. In: TOURNIEUX, A. **Atualização em cirurgia plástica**. São Paulo: Robe Editorial, 2005.
- GOSS, C. M. **Gray anatomia**. 29. ed. Rio de Janeiro: Guanabara Koogan S.A., 1988.
- CULLIFORD, A.; HAZEN, A. Dermatologia para cirurgiões plásticos. In: THORNE, C. H. et al. **Grabb & Smith cirurgia plástica**. 6. ed. Rio de Janeiro: Guanabara Koogan, 2009.
- GRUENDLING, D. S. **A importância do fisioterapeuta dermatofuncional na reabilitação pós-operatória**. Monografia apresentada ao curso de Fisioterapia Dermato Funcional, do Colégio Brasileiro de Estudos Sistemáticos – CBES. Porto Alegre, 2007.
- GUIMARRÃES, L. A. et al. Mamoplastia redutora com utilização de implantes de mamas. **Revista Brasileira de Cirurgia Plástica**, São Paulo, v. 30, n. 4, p. 544-551, 2015.
- GUIRRO, E. C. O; GUIRRO, R. R. J. **Fisioterapia dermatofuncional: fundamentos – recursos – patologias**. São Paulo: Manole. 2004.
- \_\_\_\_\_. **Fisioterapia dermatofuncional**. Barueri: Manole, 2002.
- GUSMÃO, C. **Drenagem linfática manual: método Dr. Vodder**. São Paulo: Atheneu, 2010.
- GUYTON, A. C.; HALL, J. **Tratado de fisiologia médica**. Rio de Janeiro: Elsevier, 2011.
- \_\_\_\_\_. **Tratado de fisiologia médica**. 11. ed. Rio de Janeiro: Elsevier, 2006.
- HERBERTZ, U. **Edema e drenagem linfática: diagnóstico e terapia do edema**. 4. ed. São Paulo: Roca, 2012.
- HERNANDEZ, M.; MERCIER-FRESNEL, M. M. **Manual de Cosmetologia**. Rio de Janeiro: Revinter, 1999.
- ISHIZUKA, C. K. Autoestima em Pacientes Submetidos a Blefaroplastia. **Revista Brasileira de Cirurgia Plástica**, São Paulo, v. 27, n. 1, p. 31-36, 2012.
- JAIMOVICH, Medeiros. **Cirurgia plástica fundamentos e arte**. Rio de Janeiro: Guanabara Koogan S.A., 2003.
- JUNIOR, E. M. L.; CAVALCANTE, H. A.; LIMA, V. M. M. Posicionamento da cicatriz da braquioplastia na região posterior do braço em pacientes ex-obesos. **Revista Brasileira de Cirurgia Plástica**, São Paulo, v. 28, n. 4, p. 540, 2013.



JUNIOR, R. **Estética e cirurgia plástica**: tratamento no pré e pós-operatório. 3. ed. São Paulo: Senac, 2001.

KEDE, M. P. V.; SABATOVICH, O. **Dermatologia estética**: anatomia, fisiologia e histologia da pele. 2. ed. São Paulo. Atheneu, 2009.

\_\_\_\_\_. **Dermatologia e Estética**. São Paulo: Atheneu, 2003.

KENKEL, J. M. Body contouring after massive weight loss. **Plast Reconstr Surg**. v. 117, n. 1, 2006.

KISNER, C. **Exercícios terapêuticos**: fundamentos e técnicas. 4. ed. São Paulo: Manole, 2005.

KOSTIC, V.; PEREIRA, J.; SALVATO, R. Rinoplastia em nariz fissurado. **Revista brasileira de cirurgia plástica**, v. 25, n. 1, 2010.

KOTLER, H. S., ROBERTSON, K., TARDY, M. E. Pre and postoperative management in otoplasty. **Facial Plast. Surg**. v. 10, n. 244, 1994.

LANGE, A. **Drenagem linfática manual no pós-operatório das cirurgias plásticas**. Curitiba: Vitória gráfica, 2012.

LEDUC, A.; LEDUC, O. **Drenagem linfática**: teórica e prática. 3. ed. Barueri, São Paulo: Manole, 2007.

\_\_\_\_\_. **Drenagem linfática teoria e prática**. 2. ed. São Paulo: Manole, 2000.

LESSA, S. et al. A utilização da anestesia peribulbar inferior nas blefaroplastias, **Revista Brasileira de Cirurgia Plástica**, São Paulo, v. 24, 2009. Disponível em: <[http://www.rbc.org.br/detalhe\\_artigo.asp?id=470](http://www.rbc.org.br/detalhe_artigo.asp?id=470)>. Acesso em: 8 ago. 2018.

LIMA, E. P. F.; RODRIGUES, G. B. O. **A estimulação russa no fortalecimento da musculatura abdominal**. 2012. Disponível em: <<http://www.scielo.br/pdf/abcd/v25n2/13.pdf>>. Acesso em: 8 ago. 2018.

LOPES, M. L. **Drenagem linfática manual e a estética**. Blumenau: Odorizzi, 2002.

LOW, J.; REED, A. **Eletroterapia explicada**: princípios e prática. São Paulo: Manole, 1999.

MACEDO, A. C. B.; OLIVEIRA, S. **The role of physical therapy in pre-and postoperative body plastic surgery**: a review of the literature. n. 4, v.1. Curitiba: Cadernos da Escola de Saúde, 2011.

MACEDO, O. E. **A construção da beleza**. São Paulo: Globo, 2005.

MACEDO, R. **Aprendendo patologia**: fibrose pós lipoaspiração. Disponível em: <<http://aprendendopatologiaa.blogspot.com>>. Acesso em: 15 maio 2018.

MACGREGOR, F.C. Ear deformities: Social and Psychological implications. **Clin. Plast. Surg.** v. 5, n. 347, 1978.

MACHADO, D. **Cirurgia Plástica**. 2009. Disponível em: <[http://portalbiocursos.com.br/ohs/data/docs/19/65\\_-\\_Fisioterapia\\_Dermato-Funcional\\_no\\_pYs-operatYrio\\_de\\_abdominoplastia.pdf](http://portalbiocursos.com.br/ohs/data/docs/19/65_-_Fisioterapia_Dermato-Funcional_no_pYs-operatYrio_de_abdominoplastia.pdf)>. Acesso em: 15 maio 2018.

MACHADO, Clauton. **Eletrotermoterapia**: Prática. 3. ed. São Paulo: Pancast Editora, 2002.

MAIO, M. **Tratado de medicina estética**. São Paulo: Roca, 2011.

\_\_\_\_\_. **Tratado de medicina estética**. São Paulo: Roca, 2004.

MANG, W. L. **Manual de cirurgia estética**. Porto Alegre: Artmed, 2006.

MARTINI, F. H.; TIMMONS, M. J.; TALLITSCH, R. B. **Anatomia humana**. 6. ed. Porto Alegre: Arthemed, 2009.

MARTIRE JUNIOR, L. **Cirurgia plástica**: história da cirurgia plástica brasileira. São Paulo: Atheneu, 2005.

MAUAD, R. **Estética e cirurgia plástica**: tratamento no pré e pós-operatório. 3. ed. São Paulo: Senac, 2008.

MAUAD, R.; MUSTAFÁ, S. C. M. N.; BANZATO, S. G. de A. Cirurgia do contorno corporal. In: MAUAD, R. J. **Estética e cirurgia plástica**: tratamento no pré e pós-operatório. 2. ed. São Paulo: Senac, 2003.

MAYER, P. F. et al. **Protocolo Fisioterapêutico para o pós-operatório de blefaroplastia**. 2009. Disponível em: <<http://www.patriciafroes.com.br/gestao/img/publicacoes/5c6988f5e43b8f36381a3544d5638173.pdf>>. Acesso em: 15 maio 2018.

MAZZARONE, F. et al. Dermolipectomia crural com prolongamento médio-anterior no paciente pós-obesidade. **Revista Brasileira de Cirurgia Plástica**, São Paulo, v. 20, n. 3, p. 142-7, 2005.

MEDINA, F. M. C. et al. **Cegueira após blefaroplastia estética**: relato de caso. **Arq. Bras Oftalmol.** v. 68, n. 5, 2005.

MEDINO, K. et al. M. **Tratamentos pós cirurgia plástica**. [s.d.]. Disponível em: <<https://home.unicruz.edu.br/seminario/anais/anais-2014/XIX%20SEMIN%C3%81RIO%20INTERINSTITUCIONAL%202014%20-%20ANAIS/GRADUACAO/Resumo%20Expandido%20Saude%20e%20Biologicas/TRATAMENTOS%20POS%20CIRURGIA%20PLASTICA.pdf>>. Acesso em: 2 ago. 2018.

- MEIRA, A. A. M. et al. Cirurgia plástica após gastroplastia redutora. **Revista Brasileira de Cirurgia Plástica**, São Paulo, v. 23, n. 1, p. 15-21, 2008.
- MÉLEGA, J. M. **Cirurgia plástica: fundamentos e arte – cirurgia estética**. Rio de Janeiro: MEDSI, 2003.
- MICHALOLIAKOU, C.; CHUNG, F.; SHAMA, S. Preoperative multimodal analgesia facilitates recovery after ambulatory laparoscopic cholecystectomy. **Anesth Analg**. v. 82, p. 44-51, 1996.
- MONTEDONIO, J. et al. Fundamentos da ritidoplastia. **Surg Cosmet Dermatol**, Osasco – SP, v. 2, n. 4, p. 305-14, 2010.
- MONTENEGRO, Wagner. **Cirurgia plástica de nariz. Pós-operatório**. [s.d.]. Disponível em: <<http://plasticadenariz.com.br/rinoplastia/pos-operatorio/>>. Acesso em: 8 ago. 2018.
- MOORE, L. L. **Fundamentos da anatomia clínica**. 3. ed. São Paulo: Guanabara Koogan, 2005.
- OBAGI, Z. E. **Restauração e rejuvenescimento da pele**. Rio de Janeiro: Revinter, 2004.
- OLIVEIRA, I. V. P. M.; DIAS, R. V. C. Cicatrização de feridas: fases e fatores de influência. **Acta Veterinaria Brasilica**, v. 6, n. 4, p. 267-271, 2012.
- OLIVEIRA, Mario Farinazzo de. **Ritidoplastia**. 2017 Disponível em: <<http://www.mariofarinazzo.com.br/como-e-o-procedimento-de-ritidoplastia-ou-lifting-facial/>>. Acesso em: 8 ago. 2018.
- OLIVEIRA, S. M.; MACEDO, A. C. B. A atuação da fisioterapia no pré e pós-operatório de cirurgia plástica corporal: uma revisão de literatura. **Cadernos da Escola de Saúde de Curitiba**, v. 5, p. 169-189, 2011.
- PARIENTI, I. J. **Medicina estética**. São Paulo: Andrei, 2001.
- PATROCÍNIO, L. G. et al. Ritidoplastia sub periosteal: cinco anos de experiência. **Revista Brasileira de Otorrinolaringologia**. v. 72, n. 5, p. 592, 2006.
- PAULO, D. **Incidência da indicação de fisioterapia na mamoplastia de aumento**. 2006. Disponível em: <[www.bc.furb.br/docs/MO/2006/301960\\_1\\_1.pdf](http://www.bc.furb.br/docs/MO/2006/301960_1_1.pdf)>. Acesso em: 20 maio 2018.
- PEREIRA, L. M. B. N.; SILVA, I. D.; SILVA, T. V. O efeito da microcorrente galvânica no tratamento de estrias atroficas. **Fisioterapia Ser**, Rio de Janeiro, v. 3, n. 4, 2008.
- PEREIRA, L. V.; SOUSA, F. A. E. F. Estimação em categorias dos descritores da dor pós-operatória. **Rev Latinoam Enferm**. v. 6, n. 4, p. 41-8, 1998.

PEREIRA, M. F. L. **Eletroterapia no tratamento estético**. São Paulo: Difusão, 2014.

PINHEIRO, P. **Estrias na gravidez**: causas, prevenção e tratamento. 2016. Disponível em: <<http://www.mdsaude.com/2013/07/estrias-na-gravidez.html>>. Acesso em: 8 ago. 2018.

PITANGUY, I. Aspectos filosóficos e psicossociais da cirurgia plástica. In: MELLO FILHO, J. **Psicossomática hoje**. Porto Alegre: Artes médicas. 1988.

PITANGUY, I.; AMORIM, N. F. G.; RADWANSKI, H. N. Contour surgery in the patient with great weight loss. **Aesthetic Plast Surg**. v. 24, p. 406-11, 2000.

POCHAT, V. D. et al. Avaliação funcional e estética da rinoplastia com enxertos cartilagosos. **Revista Brasileira de Cirurgia Plástica**, São Paulo, v. 25, n. 2, p. 260-70, 2010.

POLDEN, M.; MANTLE, J. **Fisioterapia em ginecologia e obstetrícia**. 7. ed. São Paulo: Manole, 2002.

POMPELLA, A. Biochemistry and histochemistry of oxidant stress and lipidperoxidation. **International Journal of Vitamin and Nutrition Research**, Bern, v. 67, n. 5, p. 289-297, 1997.

PUJOL, A. **Nutrição aplicada à estética**. Rio de Janeiro: Rubio, 2011.

REGGIORI, M. G. et al., Terapia a laser no tratamento de herpes simples em pacientes HIV: relato de caso. **Rev Inst Ciênc Saúde**, São Paulo, v. 26, n. 3, p. 357-6, 2008.

RIBEIRO, D. R. **Drenagem linfática manual da face**. 4. ed. São Paulo: Senac, 2000.

ROBBINS, S. L.; COTRAN, R. S.; KUMAR, V. **Patologia estrutural e funcional**. 5. ed. Rio de Janeiro: Guanabara Koogan, 1996.

ROCHA, J. C. T. Terapia laser, cicatrização tecidual e angiogênese. **Revista Brasileira em Promoção da Saúde**, Universidade de Fortaleza Brasil, v.17, n. 1, p. 45-48, 2004.

ROCHA, L. O. Criotermolipólise: tecnologia não invasiva para redução de medidas, remodelagem corporal, tratamento de celulite e flacidez cutânea. **Vitória da Conquista**, v. 6, jan./jun. 2013. Disponível em: <<http://www.swrlocacaodelaser.com.br/layout/artigos/5.pdf>>. Acesso em: 8 ago. 2018.

RODRIGUES, A. et al. Avaliação da drenagem linfática dos membros superiores de pacientes ex-obesos mórbidos submetidos à braquioplastia. **Revista Brasileira de Cirurgia Plástica**, São Paulo, v. 24, n. 2, p. 195-201, 2009.

ROSSETTI, R. Dermotonia: aplicabilidade facial e corporal. In: BORGES, F. S. **Modalidades terapêuticas nas disfunções estéticas**. 2. ed. São Paulo: Phorte, 2010.

SALDANHA, O. R. et al. Mamoplastia redutora com implante de silicone. **Revista Brasileira de Cirurgia Plástica**, São Paulo, v. 25, n. 2, p. 317-24, 2010.

SALGADO, I. **Otoplastia**. [s.d.]. Disponível em: <<http://www.ivosalgado.com.br/otoplastia.html>>. Acesso em: 31 jul. 2018.

SALLET, C. G. **Grávida e bela**: um guia prático de saúde e beleza para gestantes. São Paulo: Ediouro. 2001.

SAMPAIO, S.; RIVITTI, E. **Dermatologia**. 2. ed. São Paulo: Artes Médicas, 2001.

\_\_\_\_\_. **Dermatologia**. São Paulo: Artes Médicas, 2008.

SANCHES, O. Pré e pós-cirurgia plástica. **Personalité – Revista Profissional Multidisciplinar**, n. 24, p. 11-17, ago./set. 2002.

SANTARÉM, J. M. **Musculação em todas as idades**: comece a praticar antes que o seu médico recomende. Barueri: Manole, 2012.

SANTOS, N. P. et al. Avaliação do nível de dor em pacientes submetidos a cirurgias plásticas estéticas ou reparadoras. **Revista Brasileira de Cirurgia Plástica**, São Paulo, v. 27, n. 2, p. 190-4, 2012.

SANTOS, V. N. S. Microcorrentes. In: BORGES, F. S. **Modalidades terapêuticas nas disfunções estéticas**. 2. ed. São Paulo: Phorte, 2010.

SDREGOTTI, A. L.; SOUZA, D. D.; PAULA, V. B. D. **A importância da atuação do tecnólogo em estética na ação conjunta com o cirurgião plástico, diante das Intercorrências em procedimentos de pós-operatório de cirurgias plásticas estéticas**. Itajaí: UNIVALI, 2010.

SILVA, A. P.; MORAES, M. W. Incidência de dor no pós-operatório de cirurgia plástica estética. **Revista Dor**, v. 11, n. 2, p. 136-139, 2010.

SILVA, D. B. A fisioterapia dermatofuncional como potencializadora no pré e pós-operatório de cirurgia plástica. **Revista Fisio e Terapia**. v. 28, n. 5, 2001.

SILVA, W. J. M.; FERRARI, C. K. B. **Metabolismo mitocondrial, radicais livres e envelhecimento**. 2011. Disponível em: <<http://www.scielo.br/pdf/rbpg/v14n3/v14n3a05.pdf>>. Acesso em: 8 ago. 2018.

SIMÃO, R. **Fisiologia e prescrição de exercícios para grupos especiais**. 3. ed. Rio de Janeiro: Phorte, 2007.

SOCIEDADE BRASILEIRA DE CIRURGIA PLÁSTICA – SBCP. **Cirurgia de pálpebra**. 2017. Disponível em: <<http://www2.cirurgiaplastica.org.br/cirurgias-e-procedimentos/face/cirurgia-de-palpebra/>>. Acesso em: 7 ago. 2018.

\_\_\_\_\_. **Lifting Frontal ou Lifting de Testa**. 2016. Disponível em: <<http://sbcpsc.org.br/cirurgias-e-procedimentos/face/lifting-frontal-ou-lifting-de-testa/>>. Acesso em: 7 ago. 2018.

\_\_\_\_\_. **Rinoplastia**. 2014. Disponível em: <<http://www2.cirurgiaplastica.org.br/2014/01/24/rinoplastia/>>. Acessado em: 7 ago. 2018.

\_\_\_\_\_. **Associação Médica Brasileira**. Artigo publicado em 2009. Disponível em: <<http://www.cirurgiaplastica.abrorg.br/>>. Acesso em: 19 maio 2018.

\_\_\_\_\_. **Cirurgia Plástica**. São Paulo, Rio de Janeiro, Ribeirão Preto, Belo Horizonte: Atheneu, 2005.

SOFIA, O. B.; TELLES, P. A. S.; DOLCI, J. E. L. **Revista Brasileira de Craniomaxilofacial**, São Paulo, v. 12, p. 169-173, 2009.

SONNEWEND, Daniel et al. **Avaliação do efeito da microterapia celular (microcorrentes) sobre o processo inicial da cicatrização de feridas em ratos**. Disponível em: <[http://www.inicepg.univap.br/cd/INIC\\_2005/inic/IC4%20anais/IC4-25.pdf](http://www.inicepg.univap.br/cd/INIC_2005/inic/IC4%20anais/IC4-25.pdf)>. Acesso em: 8 ago. 2018.

SOUTO, A. M.; FREITAS, L. F. L. P.; MERHEB, G. M. **Cirurgia plástica: lipoaspiração**. São Paulo: Atheneu, 2005.

SOUZA, M. V. de. **Ativos dermatológicos: guia de ativos dermatológicos utilizados na farmácia de manipulação para médicos e farmacêuticos**. São Paulo: Pharmabooks, 2009.

SOUZA, T. L. **Drenagem linfática como promoção do bem-estar e beleza física**. Físio Vitae, 2009. Disponível em: <<http://www.fisiovitae.com.br/drenagem-linfatica/>>. Acesso em: 16 ago. 2018.

STANDARD, M. **Fundamentos de estética**. 4. ed. São Paulo: Cengage, 2011.

STEFANELLO, T. D.; HAMERSKI, C. R. Tratamento de úlcera de pressão através do laser asga de 904 nm – um relato de caso. **Arq. Ciênc. Saúde Unipar**, Umuarama, v. 10, n. 2, maio/ago., 2006.

TABORDA, W.; DEUTSCH, A. D. **A bíblia da gravidez**. 3. ed. São Paulo: CMS, 2004.

TACANI, P. M. et al. Efeito da massagem clássica estética em adiposidades localizadas: estudo piloto. **Fisioterapia e Pesquisa**, São Paulo, v. 17, n. 4, out./dez. 2010.

TACANI, R.; TACANI, P. Drenagem linfática manual na terapêutica ou estética: existe diferença? **Rev. Bras. De Ciências da Saúde**, n. 17, 2008. Disponível em: <[http://seer.uscs.edu.br/index.php/revista\\_ciencias\\_saude/article/.../362](http://seer.uscs.edu.br/index.php/revista_ciencias_saude/article/.../362)>. Acesso em: 15 maio 2018.

TARIKI, J. Y. **Cirurgia plástica brasileira ocupa um dos primeiros lugares no mundo**. maio/jun. 2008. Disponível em: <<http://siaibib01.univali.br/pdf/Amanda%20Lussoli%20Sdregotti%20e%20Danubia%20de%20Souza.pdf>>. Acesso em: 15 maio 2018.

THOMSON, A.; SKINNER, A.; PIERCY, J. **Fisioterapia de Tidy**. 25. ed. São Paulo: Livraria Santos, 1994.

TORTORA, G. J. **Corpo humano: fundamentos de anatomia e fisiologia**. 6. ed. Porto Alegre: Artmed, 2006.

TORTORA, G.; GRABOWSKI, S. **Corpo humano: fundamentos de anatomia e fisiologia**. 6. ed. São Paulo: Artmed, 2008.

VALENTE, D. S. et al. Avaliação da qualidade de cicatrizes em mamoplastia de aumento por via submamária e transareolomamilar: um estudo longitudinal prospectivo. **Revista Brasileira de Cirurgia Plástica**, São Paulo, v. 26, n. 1, p. 81-86, 2011.

VALLE, K. K. R.; BONVENT, J. J.; SHIDA, C. S. Efeito da aplicação de microcorrentes elétricas na restauração de pele de ratos exposta à ação de radicais livres. In: **21º Congresso Brasileiro de Engenharia Biomédica**. 2008. Disponível em: <[http://www.unc.br/\\_img/\\_diversos/pesquisa/pibic\\_pvic/XI\\_congresso/projetos/efeito\\_aplicacao\\_microcorrente.pdf](http://www.unc.br/_img/_diversos/pesquisa/pibic_pvic/XI_congresso/projetos/efeito_aplicacao_microcorrente.pdf)>. Acesso em: 8 ago. 2018.

VERGNANINI, A. L. **Obstetrícia básica**. São Paulo: Sarvier, 2006.

VIEIRA, T. S.; NETZ, D. J. A. **Formação da fibrose cicatricial no pós-cirúrgico de cirurgia estética e seus possíveis tratamentos: artigo de revisão**. Santa Catarina: UNIVALI, 2012.

WOLF, A. M.; KUHLMANN, H. W. Reconstructive procedures after massive weight loss. **Obesity Surgery**. v. 17, p. 355-360, 2007.

YAMAGUCHI, C.; SANCHES, O. Rejuvenescimento facial. In: MAUAD, R. J. **Estética e cirurgia plástica: tratamento no pré e pós-operatório**. 2. ed. São Paulo: Senac, 2003.

YAMAMURA, Y. **Acupuntura tradicional: a arte de inserir**. São Paulo: Roca, 2004.